


DEDALUS - Acervo - FM



10700061102

BIBLIOTHECA da FACULDADE de MEDICINA
DE SÃO PAULO

Sala _____ Prateleira C

Estante 3 N. de ordem 5

616951
973 e

MALADIES DES YEUX ET DES OREILLES

CONSÉCUTIVES A LA

SYPHILIS HÉRÉDITAIRE

ÉTUDE CLINIQUE
SUR CERTAINES
MALADIES DE L'ŒIL ET DE L'OREILLE
CONSÉCUTIVES A LA
SYPHILIS HÉRÉDITAIRE

PAR

Jonathan HUTCHINSON F. R. S.

CHIRURGIEN DE LONDON HOSPITAL, PROFESSEUR DE CHIRURGIE ET DE
PATHOLOGIE

TRADUIT ET ANNOTÉ PAR

Le docteur P. HERMET

AVEC UNE PRÉFACE DE M. LE PROFESSEUR ALFRED FOURNIER
ET DEUX PLANCHES

PARIS

ADRIEN DELAHAYE ET ÉMILE LECROSNIER, ÉDITEURS

23, PLACE DE L'ÉCOLE-DE-MÉDECINE

—
1884

616.951

H 9732

1884

Mon cher confrère,

Il y a quelques mois, je vous donnais le conseil de traduire le livre d'Hutchinson *On certain diseases of the eye and ear consequent on inherited syphilis*, et de l'annoter avec les observations que vous aviez pu recueillir soit dans votre pratique personnelle, soit dans mon service, à l'hôpital Saint-Louis.

Aujourd'hui, votre traduction faite, vous me demandez « une préface », et me priez de « présenter » ce livre à vos futurs lecteurs, c'est-à-dire à nos confrères français.

Je vous remercie de l'honneur ; mais je m'y dérobe, et pour cause.

C'est qu'en effet l'œuvre d'Hutchinson n'a que faire d'une « présentation » et d'un « présentateur » Elle est de celles qui volent de leurs propres ailes. Elle est de celles qui peuvent bien pour un temps — c'est le cas en l'espèce — rester dans l'ombre, être méconnues ou discutées en raison de leur originalité propre, mais qui finissent, à un jour donné, par s'imposer, et s'imposer non pas seulement à l'attention, mais à l'admiration du public médical.

Donc, soyez rassuré, comme je le suis moi-même.

Votre traduction trouvera bon accueil près de nos confrères. Elle vulgarisera de saines et utiles vérités cliniques ; elle avancera l'heure où un juste hommage sera rendu à leur auteur

Il est peu de livres, en effet, dont on pourrait dire ce que j'aurais à dire de celui-ci, si j'avais à en faire l'analyse, à savoir : qu'il contient *trois points nouveaux*, absolument nouveaux, et trois points dont l'énoncé est suivi d'une démonstration magistrale, péremptoire.

Ces trois points, comme on le verra, sont relatifs à l'influence héréditaire de la syphilis.

Cette influence, d'après l'auteur, se traduirait surtout, indépendamment de quelques signes d'importance moindre, 1° par certaines *malformations du système dentaire* ; — 2° par une *kératite* particulière, actuellement désignée sous le nom de *kératite interstitielle diffuse* ; — 3° par une variété non moins spéciale de *surdité*.

Rien de cela était-il connu avant Hutchinson ? Certes ces divers symptômes avaient été remarqués et signalés en tant que symptômes ; mais personne avant lui n'en avait compris la raison pathogénique. C'est lui qui, le premier, en a tout à la fois découvert et démontré la connexion avec la syphilis héréditaire ; c'est lui qui est venu dire à ses contemporains incrédules : « De tels symptômes ont leur origine dans une hérédité syphilitique, et peuvent servir de signes pour attester, chez les sujets qui en sont affectés, une contamination syphilitique héréditaire ».

En voilà assez, me semble-t-il, pour constituer la charpente d'une œuvre originale.

Que depuis l'époque — déjà assez éloignée d'ailleurs — où cette œuvre a vu le jour, l'observation ultérieure ait modifié sur quelques points les conclusions formulées par Hutchinson, qu'elle ait surtout notablement élargi le cadre des signes propres à révéler la syphilis héréditaire, je n'y contredis pas. Mais qu'importe? Toujours est-il qu'Hutchinson a ouvert la voie, qu'il a donné le signal et l'exemple des efforts à accomplir dans une direction spéciale, qu'il a tracé le premier sillon, qu'il a été, dans un sujet nouveau et inexploré, l'ouvrier de la première heure.

Et parlerai-je des conséquences pratiques issues de la découverte d'Hutchinson ou des travaux subséquents qu'elle a, je puis le dire, inspirés? La constitution d'un ensemble de signes permettant de reconnaître et de diagnostiquer presque à coup sûr la syphilis héréditaire a permis de rattacher à leur véritable origine nombre de manifestations qui en étaient restées jusque alors séparées. Grâce aux signes en question, que de lésions, que de symptômes méconnus comme nature ou indûment rapportés à la scrofule pour la plupart, sont rentrés dans le domaine de la syphilis! Et, partant, quelles ressources nouvelles offertes à la thérapeutique! Quantité d'accidents, qui s'étaient montrés rebelles tant qu'on les avait combattus par des médications vulgaires, ont facilement et parfois miraculeusement guéri le jour où l'on a été conduit à les considérer comme syphilitiques, c'est-à-dire à les attaquer par le traitement usuel de la syphilis.

Mais je m'aperçois que, si je continue de la sorte, je

vais bientôt, contre mon intention, vous « faire une préface ». Je m'arrête donc, et ne veux plus me permettre, après avoir souhaité à votre traduction le succès dont elle me semble digne, que d'ajouter un dernier mot.

Celui-ci sera pour vous remercier, en ce qui me concerne, de l'attention que vous avez accordée à mes travaux sur la syphilis héréditaire tardive et de la large part que vous leur avez donnée dans vos intéressantes annotations.

Recevez l'assurance de mes sentiments les plus dévoués.

15 Janvier 1884.

ALFRED FOURNIER.

PRÉFACE DU TRADUCTEUR

Depuis quelques années déjà, je faisais des recherches sur les altérations de l'organe de l'ouïe dans la syphilis, lorsqu'un jour à l'hôpital Saint-Louis, M. Fournier, dans une de ses causeries familières au lit du malade, nous parla du livre d'Hutchinson. Il y avait là, disait-il, des choses fort intéressantes sur les manifestations tardives de la syphilis héréditaire et notamment sur les altérations que provoquait cette diathèse du côté de l'œil, de l'oreille et des dents. Ce livre est peu connu en France, ajoutait le maître, les théories qu'il contient ont été violemment attaquées, parce qu'on les connaît, surtout par ouï-dire ; elles gagneraient à être propagées, et celui qui en donnerait une traduction ferait une œuvre utile. Cette considération me détermina. J'écrivis à Londres pour me procurer le livre, mais son succès en Angleterre avait été tel qu'il n'en restait plus un seul exemplaire en librairie. Je fus obligé d'avoir recours à la bibliothèque de l'école.

Dès que je l'eus parcouru, je fus sur le point d'aban-

donner mon projet : je croyais que les maladies de l'oreille en constituaient la partie la plus importante, que les maladies de l'œil n'y étaient qu'incidemment traitées, et c'était le contraire. Une simple traduction eut été insuffisante : l'ouvrage datant de 1863 il était nécessaire, sinon de le compléter, du moins de le rajeunir avec des annotations. Or, je n'ai en maladies des yeux, que les connaissances restreintes de tout médecin qui n'en n'a pas fait l'objet d'études spéciales. M. Fournier vint heureusement à mon secours, en consacrant dans ses cliniques sur la syphilis héréditaire tardive, quelques leçons à la kératite interstitielle. Il m'autorisa aussi à lui emprunter les annotations que j'ai faites aux malformations dentaires. Grâce à lui, ma tâche se trouvait sensiblement facilitée. Il ne me restait plus qu'à annoter le chapitre « surdité », et pour cela, je pris dans les observations que je rassemblais depuis longtemps sur les altérations syphilitiques de l'oreille, celles qui concernaient la syphilis héréditaire.

Les annotations que j'ai faites à ce chapitre, sont essentiellement cliniques ; je n'ai pas fait mes recherches avec des idées préconçues, je n'ai basé aucune théorie sur des hypothèses, j'ai décrit ce que j'ai vu.

Quant à la traduction, je me suis efforcé de la faire aussi littérale que possible.

15 Janvier 1884.

P HERMET.

INTRODUCTION

La syphilis héréditaire, dans ses manifestations tardives a, depuis 14 ans, attiré toute mon attention.

Mon intérêt a d'abord été éveillé par un cas très grave de strume des os du crâne chez un jeune homme dont la mère avait eu la syphilis. La question principale était de savoir s'il fallait instituer un traitement spécifique. On trouve dans les auteurs peu d'indications relatives au diagnostic différentiel des effets éloignés de la scrofule et de la syphilis héréditaire. Les symptômes de cette syphilis chez l'enfant ont été bien décrits, mais les signes par lesquels elle se manifeste, à un âge plus avancé, ne sont pas connus d'une façon précise. Plusieurs auteurs ont paru soupçonner que la syphilis est au fond de bien des affections strumeuses, mais aucun d'eux n'a tenté de le prouver.

Les quelques cas que j'ai observés de 1850 à 1854 à l'hôpital de la cité, dans le service des maladies cutanées de M. Startin, m'ont convaincu qu'il n'était pas rare de

rencontrer chez les malades jeunes, indépendamment d'une physionomie particulière et d'autres symptômes suspects, des traces d'iritis ancienne.

En 1852, j'ai avancé que l'iritis infantile était une affection plus fréquente qu'on ne le suppose ordinairement. Cette suggestion était principalement basée sur la découverte fréquente de synéchies chez des sujets trop jeunes pour avoir souffert de syphilis acquise.

En 1859, j'ai lu au congrès médical britannique d'Édimbourg une communication ayant pour titre « des moyens de reconnaître les enfants atteints de syphilis héréditaire ». Les années précédentes j'avais l'habitude d'examiner soigneusement dans les cas suspects, la physionomie, la conformation intérieure de la bouche, principalement les amygdales, le palais, etc.... Au cours de ces examens, je remarquai incidemment une malformation des dents très fréquente. Assisté de mon ami, M. Calemon, qui voulut bien prendre les empreintes, etc..... des bouches, je pus me convaincre que l'état des incisives centrales supérieures est à beaucoup près le signe le plus important de syphilis héréditaire¹. J'ai émis mes conclusions à ce sujet dans plusieurs communications faites à la société pathologique, pendant les sessions (1857-58) (58-59) et publiées dans le compte rendu de ses séances.

Vers la même époque, il devint évident pour moi que l'affection connue jusque-là sous le nom de kératite strumeuse ne se rencontrait jamais dans la pra-

1. Voir les annotations sur les dents, page 221 et suivantes (note du traducteur).

tique qu'unie à une physionomie particulière, et à une malformation des dents.

En 1858, je commençai dans « ophthalmic hospital reports » une série de communications sur la syphilis héréditaire dans ses rapports avec les maladies des yeux. Ce travail n'en est qu'une nouvelle édition plus complète. Je ne puis regretter le retard involontaire, apporté à sa publication, puisqu'il m'a mis à même d'accumuler de nouvelles preuves des conclusions que j'avais avancées. Bien plus il a donné le temps à des personnalités plus autorisées que la mienne de se former une conviction analogue. J'ai maintenant la satisfaction de pouvoir constater que les faits qui me semblèrent alors concluants le sont aujourd'hui pour tous ceux qui les ont observés sans cet amour-propre d'auteur qui presque nécessairement influence plus ou moins le jugement de celui qui a cru faire une découverte.

M. Dixon, dans son remarquable article sur les maladies de l'œil paru dans le *Traité de chirurgie* de Holmes a établi si clairement l'origine syphilitique de la kératite strumeuse que le vieux nom devrait être supprimé et remplacé par celui de kératite syphilitique. Quant au degré de confiance qu'on doit accorder aux malformations dentaires, M. Paget, a déclaré dans sa conférence clinique à « Saint-Bartholomew », qu'il les regarde comme un signe pathognomonique. La kératite interstitielle chronique, et certaines malformations dentaires sont des signes manifestes de syphilis héréditaire. Telles sont les principales assertions qu'on trouvera dans ce volume.

Il faut s'attendre et il est même à souhaiter qu'elles soient accueillies avec incrédulité par ceux qui n'ont pas eu de nombreuses occasions d'examiner les faits ¹ Désirant les établir sur une base solide, j'ai recueilli un grand nombre d'observations très détaillées, j'espère qu'elles serviront aussi à élucider d'autres questions relatives à des effets plus éloignés d'infection héréditaire. Dans un chapitre de commentaires, j'ai ajouté quelques conclusions générales auxquelles j'apporterai un jour un tableau de preuves numériques. En attendant, je prie le lecteur de les accepter pour ce qu'elles sembleront valoir. On m'a accusé de voir partout l'influence néfaste de la syphilis héréditaire, et de me faire l'apôtre de cette idée, je puis affirmer qu'il n'est pas d'accusation plus injuste.

Il est certain que les médecins, qui ont écrit au début l'histoire de la syphilis, ont accordé à la contagion héréditaire une influence des plus terribles et des plus étendues ; mais ce n'était là qu'une vague conjecture ², et

1. Je recommande particulièrement à ceux qui désireraient s'assurer de l'exactitude de ces assertions, d'appliquer toute leur attention aux détails. Dans plusieurs cas qu'on m'a communiqués et qu'on pensait devoir être à mes yeux une exception, des erreurs avaient été commises sur la description de la malformation dentaire, la rangée des dents affectées, ou la forme spéciale d'ophtalmie. Je ne saurais trop faire remarquer que je ne suis aucunement responsable des erreurs de diagnostic dues à l'inattention qu'on accorderait à mes descriptions. Je ne ferais pas cette remarque si le sujet n'était d'une extrême importance et si je n'étais désireux de faire éviter toutes les causes d'erreur que peut créer la précipitation.

(Note de l'auteur.)

2. Certains auteurs modernes et des plus renommés ont, en maintes occasions, adopté des idées analogues. M. Ricord s'est demandé si toutes les strumes n'étaient pas d'origine syphilitique ; M. Erasmus Wilson a répété la

mes recherches personnelles m'ont convaincu de son exagération. De même que certaines affections de forme spéciale sont, à mon avis, manifestement produites par la syphilis héréditaire, de même la grande majorité des altérations diathésiques chroniques de l'enfance n'a rien de commun avec elle. La syphilis, qu'elle soit héréditaire ou acquise ne détermine que des accidents d'une nature particulière qu'un observateur attentif pourra facilement reconnaître dans la plupart des cas.

En présentant ce petit livre au monde médical je tiens à remercier mes collègues de « Moorfields hospital » : M. Startin de ses bons conseils et de l'autorisation qu'il m'a accordée il y a quelques années de recueillir les observations de ses malades à « Hospital for skin Diseases : » Mon ami, le D^r Hughlings Jackson qui m'a assisté pendant mes travaux avec un dévouement que je ne saurais trop reconnaître.

J. HUTCHINSON.

même proposition, et l'a étendue au lupus et à plusieurs autres affections cutanées. Les mêmes idées se trouvent développées dans les travaux de Daniel Turner et d'autres vieux auteurs anglais.

(Note de l'auteur).

MALADIES DE L'ŒIL

CONSÉCUTIVES A LA SYPHILIS HÉRÉDITAIRE

CHAPITRE PREMIER

IRITIS AIGUE DÉPENDANT DE LA SYPHILIS HÉRÉDITAIRE

M. Lawrance est le premier qui ait mentionné la cause réelle de cette affection, et c'est jusqu'ici, je crois, la seule inflammation de l'œil qui ait été reconnue avec quelque précision comme dépendant de la syphilis héréditaire. Depuis le travail de Lawrance, quelques cas ont été rapportés par Jacob, Maunsell et Evanson, Walker et Dixon. Ce dernier surtout a donné un excellent exposé de ses caractères particuliers. Dans mes recherches, je n'ai pu trouver que six observations, et comme j'en possède seize autres personnelles, je crois qu'il est utile de les relater toutes, afin d'obtenir les données nécessaires à des conclusions exactes. Je me contenterai d'un court résumé de celles qui ont été publiées précédemment.

Pour commencer par la plus ancienne, je citerai celle de Lawrance ¹ :

OBS. 1. — Iritis simple chez un enfant syphilitique.

Jane M..., âgée de 16 mois. Iritis aiguë de l'œil gauche ayant débuté à l'âge de 15 mois. L'iris avait perdu sa transparence et revêtu une teinte sombre. La pupille était légèrement contractée. Il y avait un peu de photophobie, de l'injection oculaire et une légère tuméfaction de la paupière supérieure. L'enfant avait en même temps un écoulement vaginal et un condylome occupant le pourtour de l'anus et le périnée. La mère avait contracté la syphilis trois mois avant l'accouchement. L'enfant était bien portante à sa naissance, et ce n'est que quelque temps après qu'on constata une ophthalmie purulente et une éruption cutanée. Lawrance institua un traitement au calomel et l'œil guérit rapidement. Il faut ajouter, pour expliquer l'apparition de l'iritis, que l'enfant avait probablement contracté la syphilis très peu de temps avant sa naissance.

OBS. 2. — Iritis simple chez un enfant syphilitique.

Un enfant âgé de 11 mois, sans autre antécédent qu'une éruption syphilitique tuberculeuse, constatée chez le père à la même époque, présentait une iritis simple bien caractérisée. Les détails manquent, et ce cas paraît être le seul que les auteurs aient observé (Maunsel et Evanson ²).

OBS. 3. — Oblitération de la pupille, consécutive à une iritis chez un enfant syphilitique ³.

Dans cette observation, l'enfant ne fut amené à Jacob que trois ans après l'ophthalmie. A cette époque, il présentait une légère élevure condylomateuse de l'anus et plusieurs gerçures et fissures de la langue. Le diagnostic de syphilis était clair. Néanmoins on n'avait pas encore diagnostiqué la nature de l'affection, puisque l'enfant fut amené à Jacob pour être opéré d'une cataracte sup-

1. *Traité des maladies vénériennes de l'œil*, 1830, p. 306.

2. *Traité pratique de l'hygiène et des maladies des enfants*, 1847, p. 534.

3. *Traité des inflammations du globe de l'œil*. 1849, p. 97.

posée. L'examen de l'œil montra « la pupille contractée, adhérente au cristallin qui était opaque, et à sa capsule. La vue était irrévocablement perdue ». Les autres symptômes disparurent sous l'influence du traitement mercuriel qu'institua le docteur Jacob. L'inflammation de l'œil avait eu lieu à l'âge de quelques mois.

OBS. 4. — Iritis simple chez un enfant syphilitique ¹.

Marie O., 6 mois, avait eu, à l'âge de 6 semaines, sur les mains et les jambes, une éruption cuivrée, partiellement guérie par un traitement, mais il en restait encore assez pour permettre le diagnostic. A 5 mois, l'œil droit s'enflamma, l'iris, devint terne. Sur sa surface se voyaient trois ou quatre exsudations blanchâtres. La pupille était immobile, la sclérotique et la conjonctive étaient fortement congestionnées, et la cornée brumeuse. Après quinze jours de traitement mercuriel, l'iritis et l'éruption avaient presque entièrement disparu. L'iritis avait duré six semaines environ.

Les deux cas suivants sont empruntés à l'ouvrage de M. Dixon et ont été recueillis par lui à « Moorfields ophthalmic hospital » ².

OBS. 5. — Iritis simple chez un enfant syphilitique. Exsudat sur la capsule lenticulaire de l'autre œil. — Guérison.

Mary Ann. W., 3 mois, très bien portante à sa naissance. A l'âge de 7 semaines elle fut atteinte d'une éruption écailleuse syphilitique. C'est à 9 semaines que l'iritis s'était montrée. La période aiguë était passée, quand trois semaines plus tard elle fut amenée à M. Dixon. Il constata indépendamment de l'iritis : la perte des cils, des « aphthes » dans la bouche, une éruption écailleuse de la face, des plaques cuivrées sur le ventre et les cuisses, et des desquamations épidermiques sur les autres parties. Malgré les dénégations des parents, il ne pouvait y avoir aucun doute sur le diagnostic. Il semblait que les tuniques de l'œil n'avaient

1. *Provincial medical and surgical Journal*, 1845, p. 293.

2. *Des maladies de l'œil*, p. 149.

jamais été très congestionnées. La mère déclara que son attention avait d'abord été attirée par un aspect perlé des pupilles. L'iris gauche avait un aspect granité et la pupille était contractée et adhérente. L'iris droit était clair, mais sur la capsule lenticulaire existait une plaque d'exsudat en forme de croissant. L'emploi de petites doses de mercure continuées pendant trois mois suffit pour faire disparaître toute trace d'exsudation dans les yeux. Le diagnostic fut donc confirmé par le traitement.

OBS. 6¹ — Iritis double chez un enfant qui paraissait jouir d'une bonne santé, mais dont les antécédents syphilitiques étaient indéniables. — Occlusion permanente d'une pupille.

William J. J., 4 mois, bien portant à sa naissance. A un mois apparition sur tout le corps d'une éruption rouge sombre guérie par le traitement mercuriel. La mère déclara avoir eu un accident primitif suivi d'accidents secondaires, quelques semaines avant sa grossesse. Lorsque l'enfant fut amené à M. Dixon, l'œil droit était seul affecté, l'enfant était alors bien portant et plein de vie sans aucune autre trace de syphilis. Il y avait cependant « une certaine teinte brune de la peau » que le traitement fit disparaître. L'iritis existait depuis une semaine, la mère nous apprit que le premier symptôme avait été une coloration rosée du blanc de l'œil, mais à l'époque de l'entrée à l'hôpital toute injection oculaire avait disparu. La cornée était normale, mais la moitié inférieure de la chambre antérieure était occupée par un dépôt jaune pâle. La pupille était déformée et la moitié supérieure de l'iris était claire. Cinq jours plus tard, l'état de l'œil s'était beaucoup aggravé, l'iris avait perdu sa transparence et il était le siège d'un exsudat considérable. L'iris gauche était aussi légèrement enflammé. On commença alors le traitement mercuriel et un mois après, l'exsudat était résorbé. Il resta une occlusion de la pupille droite, à gauche la guérison fut complète. Les observations que je viens de signaler, sont les seules que j'ai pu trouver dans les auteurs, celles qui suivent me sont entièrement personnelles.

1. Ouvrage cité, page 145.

OBS. 7. — Iritis double chez un enfant syphilitique. Guérison.

Hariet H., 8 mois, enfant illégitime, m'est amenée à « hospital for skin Deases » par sa mère, en juillet 1852, elle est cachectique, elle présente un condylome ulcéré au pourtour de l'anus, et des fissures ulcérées aux ailes du nez, la mère est couverte d'une éruption syphilitique. Quelques semaines après sa naissance, l'enfant a été affectée d'un coryza très grave, bientôt suivi d'une otorrhée double ¹ et d'une éruption sur les fesses. L'œil droit a été affecté le premier, la chambre antérieure est remplie d'un exsudat brunâtre, et ce que l'on peut voir de l'iris est bourbeux et décoloré. La sclérotique est faiblement congestionnée, et il n'y a pas de photophobie. Le traitement mercuriel fut institué, et l'exsudat se résorba lentement. La mère l'appliqua d'une façon très irrégulière, et deux mois plus tard, une nouvelle iritis se manifesta dans l'œil gauche. Quatre mois après l'admission, toute trace d'exsudat avait disparu, il ne restait qu'une légère synéchie à droite. Cette guérison complète doit, malgré le temps assez long qu'elle a mis à s'accomplir, encourager la continuation du traitement mercuriel dans des cas semblables.

OBS. 8. — Iritis simple chez un enfant syphilitique. — Résultat inconnu.

Émily C., 3 mois, est admise à « Saint-Bartholomew hospital » dans le service de M. Wormald en été 1852. La mère déclare n'avoir jamais eu de symptômes suspects, mais sa santé a beaucoup décliné depuis son mariage. Elle a fait une fausse couche. L'enfant qui fait le sujet de cette observation est son premier vivant. Il était bien portant à sa naissance et sa santé s'est maintenue jusqu'à l'âge de 2 mois. Apparaissent alors simultanément : une éruption de psoriasis sur la face, un érythème marginé sur les cuisses et le corps, des aphthes dans la bouche

1. C'est un accident fréquent de la syphilis héréditaire, je me contente ici de signaler le fait, le lecteur pourra trouver de plus amples informations au chapitre traitant de la surdité (note du traducteur).

et un coryza. Elle devient cachectique. Presque aussitôt l'œil gauche s'enflamme. (L'iritis datait d'un mois environ lors de l'entrée à l'hôpital.) La pupille est irrégulière, immobile, et en partie recouverte par un exsudat. L'iris est décoloré, il n'y a pas d'injection oculaire. Le traitement mercuriel fut commencé, mais la mère ne l'appliqua pas, et je n'ai pas eu de renseignements.

OBS. 9. — Légère iritis chez un enfant syphilitique. — Traitement de quelques mois. — Guérison.

Christopher B., 8 mois, était soigné depuis quatre mois par M. Startin à « hospital for skin Deases » pour une éruption syphilitique. Lorsque l'iritis débuta, le traitement avait été suivi d'une façon très irrégulière. La mère avait déjà été traitée pour la même maladie, et cet enfant était son seul vivant. Il avait à sa naissance toutes les apparences de la santé, mais à deux semaines, des signes indiscutables de syphilis firent leur apparition. Ils consistaient en une éruption papuleuse sur tout le corps, un coryza et une ophthalmie muco-purulente. Une amélioration notable s'était manifestée quand survint l'iritis. Les quatre premiers jours de l'invasion, il y avait de l'injection oculaire qui disparut après. L'iris. était terne et il présentait une nuance vert de mer, sans exsudat bien considérable. Le traitement mercuriel qui avait été suspendu fut repris, et en quinze jours la guérison était complète.

OBS. 10. — Iritis simple chez un enfant syphilitique. — Aucun traitement. — Occlusion permanente de la pupille.

Sahra P., 8 mois, enfant pâle et chétive, entre dans le service du docteur Wormald à « Saint-Bartholomew », le 20 avril 1855. La mère avait perdu cinq enfants avec des symptômes suspects et celle-ci était la seule vivante. Bien portante à sa naissance, elle avait eu du coryza et une éruption sur la peau à l'âge de 15 jours. Lors de son entrée à l'hôpital, elle présentait une abondante éruption de psoriasis sur tout le corps, plusieurs condylomes au pourtour de l'anus, et cette odeur particulière qu'on remarque chez les enfants syphilitiques. L'œil droit seul était affecté, la

pupille était entièrement recouverte par un exsudat rougeâtre organisé, la cornée faisait une saillie exagérée. Quoique la maladie existât depuis plusieurs mois aucun traitement n'avait été institué. La cécité était complète. On pourra essayer plus tard de faire une pupille artificielle.

Obs. 11. — Légère iritis double chez un enfant syphilitique. Résultat inconnu.

Alice Kat. C., 2 mois, est admise, le 25 septembre 1855, à « Moorfields hospital » dans le service de M. Critchett, elle est la seule survivante de huit enfants, six sont mort-nés, et l'autre est mort avec des symptômes bien marqués de syphilis. Bien portante à sa naissance, sans éruption cutanée, elle est atteinte huit jours après de psoriasis à la paume des mains et à la plante des pieds, qui ne tarde pas à se généraliser. Le coryza apparaît, et l'enfant devient pâle et cachectique. Le psoriasis est plus abondant qu'il ne l'est généralement chez les enfants. Des croûtes blanchâtres se montrent par places, entremêlées de desquamations épithéliales, l'éruption est symétrique ; la peau de la plante des pieds et de la paume des mains s'exfolie. Il y a de la blépharite tarsienne, et les deux iris primitivement bleus sont d'une couleur vert de mer, les pupilles sont le siège de synéchies, sans autres traces d'exsudat sur la surface de l'iris. Un examen approfondi permet d'apercevoir sur les sclérotiques une zone rougeâtre peu marquée. Le traitement mercuriel institué fut fait très irrégulièrement et je n'ai pu en connaître les résultats.

Obs. 12. — Iritis simple chez un enfant syphilitique. — Chambre antérieure remplie par un exsudat. — Résultat inconnu.

Anna L., enfant juive, trois mois, entre dans le service de M. Critchett à « Moorfields hospital », la mère prétend n'avoir jamais eu la vérole ; elle a cependant perdu deux enfants, et elle présente à la commissure des lèvres des fissures suspectes. Bien portante à sa naissance, la petite malade a eu du coryza le troisième jour ; elle est maintenant chétive et cachectique, elle a des fissures aux coins de la bouche, du psoriasis sur les bras,

les mains et les doigts. L'œil droit seul est affecté, et l'inflammation dure depuis un mois.

L'injection oculaire est peu marquée, mais la pupille est complètement oblitérée, et la cornée rendue opaque par un exsudat adhésif, qui occupe aussi la chambre antérieure. Les paupières sont enflammées. Le traitement mercuriel fut commencé, mais comme j'ai perdu la malade de vue, je n'en connais pas les résultats.

Obs. 13. — Iritis simple chez un enfant soupçonné syphilitique. Occlusion permanente de la pupille.

Émilie W., 4 an, est amenée à la consultation de M. Critchett à « Moorfields ». La mère prétend n'avoir jamais eu d'accident syphilitique. Elle a eu sept enfants, dont trois seulement survivent, les cinq derniers sont nés avant terme. Plusieurs ont souffert longtemps de coryza dans leur jeune âge ; mais elle n'a pas remarqué d'autres symptômes. L'enfant a eu mal à la bouche et à l'anus à l'âge de quelques semaines ; elle ne s'est jamais développée, et pour me servir de l'expression de la mère, elle est comme un enfant qui « vient de naître ». Elle est petite, chétive, le nez est épaté, et à part l'iritis elle ne présente aucun signe bien évident de syphilis. L'œil droit est le seul enflammé, et deux mois se sont écoulés depuis le commencement de l'attaque, durant laquelle aucun traitement n'a été institué. La pupille est oblitérée par un exsudat rouge jaunâtre, qui apparaît vascularisé et organisé et dont la résorption semble devoir être difficile. Le traitement mercuriel (en onctions) fut prescrit, et contrairement à ce qu'on attendait, la résorption était si complète deux mois après qu'il ne restait qu'une taie légère. L'enfant a grandi et est devenue plus vigoureuse depuis le traitement ; on a l'intention de faire une pupille artificielle.

Obs. 14. — Iritis gauche chez un enfant syphilitique. — L'œil droit est attaqué huit mois après. — Occlusion permanente d'une pupille, l'autre œil restant fortement endommagé.

Le sujet de cette observation était une petite fille de 2 ans, sur laquelle mon attention fut attirée par M. Wormald à « Saint-

Bartholomew hospital ». L'œil gauche s'enflamma à 16 mois ; c'était une iritis sans altérations de la cornée. Il y avait un exsudat abondant, mais l'injection oculaire était légère. M. Wormald prescrivit du mercure, et sous son influence, une grande partie de l'exsudat fut résorbé. La pupille resta néanmoins occluse. Les parents de l'enfant demeuraient à la campagne, et le traitement fut suivi d'une façon irrégulière. Le mercure était suspendu depuis six mois environ, lorsqu'elle fut ramenée pour la deuxième fois, pour une iritis droite avec inflammation aiguë de la cornée, et une ulcération centrale avec perforation menaçante.

Je n'avais malheureusement conservé aucune note sur les signes de syphilis que l'enfant présentait la première fois, je me rappelais seulement qu'ils étaient indiscutables. M. Lawrance et M. Wormald qui virent la petite malade portèrent le même diagnostic que moi. La mère avait eu la syphilis, et si mes souvenirs sont exacts, elle avait été soignée par M. Wormald pour une vérole constitutionnelle. L'inflammation diminua sous l'influence du traitement, mais je crois que l'œil sera probablement perdu.

Obs. 15. — Iritis double chez un enfant syphilitique. — Occlusion permanente de la pupille gauche. — Opération de la pupille artificielle.

— James C., irlandais, 4 mois (Le malade qui fait le sujet de cette observation ainsi que ceux des 12^e, 13^e et 16^e observations étaient dans le service de M. Critchett, qui les fit gracieusement passer dans le mien.) Bien portant à sa naissance. A un mois un coryza apparaît, quelque temps après une éruption écailleuse se montre, la bouche et l'anus deviennent très malades, à 2 mois iritis gauche.

Je lis dans mes notes du 29 décembre 1857 « l'enfant paraît encore assez bien portant, il a souffert de coryza et il présente des traces d'éruption. L'œil gauche a été enflammé pendant deux mois, et il était auparavant fortement injecté. » La sclérotique est normale, mais il y a une taie sur la pupille. Dans la partie externe de la chambre antérieure, on constate un exsudat jaunâtre assez

étendu, adhérent à la cornée, mais pas encore organisé. La mère ignore si l'œil droit a été malade, mais un examen approfondi permet de voir la pupille irrégulière à cause des synéchies, et l'iris terne. J'ordonne des onctions mercurielles qui font rapidement résorber les exsudations, celles de la pupille exceptées. L'état général s'améliore, l'enfant grandit et grossit.

Le 7 juin, l'œil n'ayant rien présenté d'anormal pendant quatre mois, et la résorption continuant, nous décidâmes, M. Critchett et moi de faire l'opération de la pupille artificielle. Ce qui nous détermina à la tenter sans retard, c'est que l'œil commençait déjà à prendre ces mouvements rotatoires, si communément observés chez les enfants quand la perception de la lumière ne se fait plus. La membrane obturatrice était évidemment très épaisse et résistante, et il était à craindre que le globe ne se développât point si la lumière ne pouvait y pénétrer. L'opération fut pratiquée avec le couteau à cataracte et le forceps de Leür introduit par les deux côtés opposés de la cornée. La matière opaque très résistante fut saisie avec le forceps, et coupée net à ses bords avec le couteau. Nous obtinmes ainsi pour le moment une bonne pupille claire. L'exsudat ultérieur nécessitera une nouvelle opération.

OBS. 16. — Légère iritis simple chez un enfant syphilitique, guérison de l'œil avec persistance de quelques adhérences.

W. John J., 9 semaines, bien portant, au dire de la mère, jusqu'à l'âge de 6 semaines. A eu à cette époque la petite vérole et les yeux se sont enflammés immédiatement après. Les fesses sont recouvertes d'une éruption syphilitique, il a aussi du coryza et des condylomes ulcérés au pourtour de l'anus. La mère malportante a du psoriasis : elle dit n'avoir jamais eu la vérole, ni suivi de traitement ; durant la première semaine de sa grossesse elle a eu, dit-elle, de vives douleurs en urinant, et un écoulement de mauvaise nature ; ses cheveux sont tombés, et elle avait des crevasses aux commissures des lèvres.

L'œil gauche seul était atteint, il y avait une injection oculaire

si légère et un exsudat si peu abondant, que plusieurs de ceux qui étaient présents conçurent quelques doutes sur mon diagnostic. L'emploi de l'atropine en laissant subsister l'obliquité de la pupille, et les irrégularités qui se trouvaient dans toutes les directions dissipa toute incrédulité. Ce fut surtout la teinte verte de l'iris qui me conduisit à supposer l'iritis. Les symptômes aigus étaient évidemment apaisés. Il y avait du gonflement des paupières et un léger suintement muqueux. Sous l'influence des onctions mercurielles, l'iris reprit sa couleur et sa transparence normales, l'éruption disparut, mais les adhérences subsistaient encore à la sortie.

OBS. 17. — Iritis simple chez un enfant syphilitique.

James W., 14 mois, est admis comme externe à l'infirmerie de « Moorfields », dans le service de M. Mac. Murdo, le 2 juillet 1856, pour une iritis de l'œil gauche. L'inflammation dure depuis trois semaines. L'iris est décoloré, il y a un léger hypopion, et on n'aperçoit qu'une faible partie de la sclérotique. On observe dans l'œil droit un exsudat jaunâtre d'apparence strumeuse. L'enfant, qui est venu à 7 mois est chétif. Six semaines après sa naissance une éruption de taches rouges apparaît, que la mère attribue à une « maladie » du père. On prescrit un mélange de mercure et de craie à prendre par doses de un grain chaque soir; trois gouttes d'extrait de quinquina deux fois par jour et une lotion d'alun.

5 juillet. — L'œil gauche va beaucoup mieux, pas de changement à l'œil droit.

12 juillet. — L'œil gauche va de mieux en mieux, pas de changement à droite.

31 juillet. — L'œil droit va bien, pas de changement à gauche, l'enfant a de la diarrhée.

Les notes ci-dessus ont été prises par M. Moon chirurgien de l'hôpital, elles sont malheureusement incomplètes.

OBS. 18. — Attaque insidieuse d'iritis chez un enfant syphilitique. — Absence partielle des deux pupilles.

J'ai recueilli cette observation il y a quelques mois dans le service de M. Dixon à l'infirmerie de « Moorfields ».

Une jeune femme paraissant en bonne santé, et ne présentant aucun signe de cachexie syphilitique, amena avec elle un enfant qui paraissait superbe, c'était une fille de 6 mois que sa mère croyait sinon complètement, du moins presque aveugle ; elle s'en était aperçue, il y avait environ six semaines. A première vue la cécité était loin d'être démontrée, quoique la manière dont se faisaient les mouvements des globes et le manque de régularité dans leur direction plaidassent fortement en sa faveur. On s'aperçut, après un examen soigneusement fait, que la vision n'était pas complètement perdue.

Il n'existait pas d'état congestif des yeux, les iris avaient leur transparence normale, les pupilles étaient rondes. L'enfant, avons-nous dit, avait toutes les apparences de la santé, son visage, son cou et ses bras avaient une coloration normale et ne présentaient aucunes traces d'éruption. Je remarquais cependant que son nez était un peu affaissé, ce qui me suggéra l'idée de demander s'il avait eu du coryza. La mère me répondit que « son nez était terriblement bouché ». En continuant mes questions, j'appris que l'enfant avait des ulcérations sur les fesses, et qu'il avait eu quelques mois auparavant une éruption cutanée, et que deux de ses ongles, celui du pouce et celui de l'index s'étaient détachés. Les ulcérations des fesses étaient des condylomes d'origine indiscutable, et la mère, pressée de questions, finit par avouer que son mari l'avait infectée deux mois avant sa grossesse, qu'elle avait eu une éruption et des maux de gorge. Aucun traitement mercuriel n'avait été ordonné ni à la mère, ni à l'enfant, et durant la plus grande partie de sa grossesse elle avait été soignée à « Victoria-Park hospital » par M. Édouard, pour des hémoptysies répétées, mais légères. Elle était cependant entièrement remise et ne présentait aucun symptôme spécifique.

M. Dixon, ayant recueilli ces détails, examina avec plus de soins les yeux de l'enfant, et il acquit la certitude d'une ancienne iritis double. Il existait dans les deux yeux des adhérences entre les bords de la pupille et la capsule lenticulaire.

Sous l'influence de l'atropine, les pupilles se dilatèrent largement, mais irrégulièrement; elles étaient cachées en partie par une fausse membrane mince. La mère n'avait jamais constaté une inflammation quelconque dans les yeux de l'enfant, et ne l'avait jamais fait soigner. Lorsqu'on lui rappela qu'elle avait déclaré avoir vu un jour ou deux, les yeux de son enfant un peu rouges, elle dit « ou du moins rosés ». Cela se passait il y a deux mois.

OBS. 19. — Accidents primitifs chez les parents. — Syphilis chez l'enfant. — Iritis aiguë à droite.

Caroline W., 8 mois, admise le 1^{er} mars. Sa pupille droite était recouverte par un exsudat rougeâtre organisé. C'était une enfant chétive et hydrocéphale, et elle avait un coryza très intense. Au dire de la mère elle avait eu sur les fesses et les cuisses une éruption dont il ne restait plus de traces. Venue à 8 mois, elle était à sa naissance bien portante, et de taille moyenne. A 3 mois sa santé déclina, elle fut d'abord atteinte de coryza, et peu après des pustules apparurent. La première attaque datait de quinze jours, l'injection oculaire et les douleurs avaient été légères; lorsque je la vis, l'iris affecté était vert, et celui de l'œil sain bleu. On ne remarquait aucun exsudat, excepté dans la pupille même qui était recouverte par un exsudat rouge.

Après un examen minutieux, on aperçut une légère injection oculaire. La cornée était claire. La mère était pâle et leucorrhéique, mais paraissait bien portante. Elle déclara avoir fait une fausse couche en mars 1858. Elle avait éprouvé vers la même époque des douleurs aux parties. Son médecin lui dit qu'elle avait été infectée par son mari. Elle a eu depuis plusieurs fois mal à la gorge, mais pas d'éruptions. Son mari, qui est conducteur mécanicien, jouit d'une bonne santé, mais il a eu aussi la gorge atteinte. La malade était son premier enfant vivant ¹.

OBS. 20. — Iritis syphilitique aiguë de l'œil droit chez un enfant syphilitique. Histoire de la syphilis chez le père.

Emma D., 4 mois, bien venue, est admise dans mon service à « Ophthalmic hospital », le 7 mai. L'infection était manifeste,

Medical times and Gazette, 1859, avril 23, p. 420.

elle était couverte d'une éruption écailleuse cuivrée, elle avait un coryza de mauvaise nature, mal à la bouche, des taches blanches sur la langue, et des fissures superficielles au pourtour de l'anus. Bien portante jusqu'à un mois. Le coryza avait commencé dans le courant de la quatrième semaine, et l'éruption s'était montrée vers le milieu du troisième mois. Sa mère, bien portante, déclara n'avoir jamais eu de symptômes suspects, et n'avoir rien remarqué chez son enfant, jusqu'au jour où elle consulta un médecin. Elle accusa son mari, qui avoua avoir eu la vérole quelque temps avant son mariage. Ils étaient mariés depuis 18 mois et c'était leur premier enfant, le mari paraissait n'avoir rien présenté de particulier depuis son mariage.

L'iritis siégeait à droite, la pupille était voilée par un exsudat rougeâtre, et il n'y avait pas d'injection oculaire. La partie externe de l'iris n'était pas obscurcie et la cornée était claire, une goutte de sang paraissait extravasée depuis peu dans l'épanchement. La période pendant laquelle on peut espérer une amélioration par le traitement était évidemment passée.

OBS. 21. — Iritis aiguë chez un enfant de belle venue, atteint de syphilis infantile.

M. L., 7 semaines, admise à « Moorfields ophthalmic hospital », le 20 septembre 1859. Elle avait une apparence moyenne, et quoique pâle, elle n'approchait pas du marasme syphilitique. Les fesses, les bras, les mains, la figure étaient couverts de taches cuivrées.

Elle avait aussi du psoriasis plantaire, de l'onxyxis syphilitique et du coryza. La mère disait que, bien portante à sa naissance, elle était restée ainsi jusqu'à l'âge de 3 semaines. A cette époque, le coryza, l'éruption, etc., étaient apparus. L'état des yeux était tel qu'un examen, même précipité, permettait de faire le diagnostic. Il y avait à peine trace de cette injection oculaire qui est un symptôme si commun d'iritis syphilitique chez l'adulte. L'enfant avait déjà été soumise à un traitement mercuriel. L'affection de l'œil existait depuis dix jours, et comme la mère le faisait remarquer « un cercle s'était formé autour du point noir de l'œil ».

Le médecin qu'elle consulta ordonna une poudre à prendre matin et soir. La pupille gauche était maintenant claire, mais dans l'œil droit on apercevait encore quelques taches laiteuses. Les deux iris étaient ternes, sans transparence ; il n'y avait pas de photophobie. M. Dixon ordonna un 1/4 de grain de calomel, matin et soir. Le 24 septembre, l'éruption du corps allait mieux, et l'exsudat de la pupille droite, à l'exception d'un petit point, était entièrement résorbé. Le calomel fut alors suspendu, et on ordonna de faire des onctions mercurielles sur le corps entier. Le 3 novembre les yeux étaient entièrement guéris. Avec l'atropine, les pupilles se dilataient bien. Il n'y avait pas d'adhérences.

OBS. 22.— Effets d'une double iritis. — Histoire des symptômes syphilitiques. — Occlusion d'une pupille. — Maladie du corps vitré de l'autre œil.

Anne R., 2 ans et 10 mois, admise dans mon service, le 20 août 1860. La mère s'était aperçue que son enfant était aveugle à l'âge de 5 mois, mais à part une légère éruption sur les sourcils, son attention n'avait été attirée de ce côté par aucune inflammation, ni par rien d'anormal. Elle n'avait jamais fait de fausses couches, et avait eu deux enfants. L'aîné était mort à 2 ans 1/2, au moment où il perçait ses dents. La petite fille était délicate depuis sa naissance, et elle avait eu, une semaine après, une éruption généralisée qui dura quelques jours seulement. La mère croyait se rappeler que la tête avait été ensuite le siège d'une autre éruption. Un médecin prescrivit des onctions grises à faire sur les cuisses avec un chiffon. Ce traitement ne fut suivi qu'un jour. On lui avait dit qu'il n'y avait rien à faire aux yeux de son enfant, et c'est à cause de cela qu'elle n'avait pas consulté plus tôt.

Voici l'état de l'enfant, lors de son entrée à l'hôpital :

OEil gauche. — La pupille est presque cachée par une tache laiteuse compacte, du centre de laquelle partent des rayons qui s'étendent jusqu'à l'iris dans des directions variées. Il ne reste qu'un petit orifice à la partie supérieure et externe. Sous l'in-

fluence de l'atropine, la pupille se dilate largement, mais elle est encore occluse par des adhérences.

Œil droit. — Quand la pupille est largement dilatée par l'atropine, l'examen à l'ophtalmoscope montre une membrane blanche, mobile, et profondément située dans l'œil ; souvent on l'aperçoit devant la pupille. Dans l'humeur vitrée, on voit plusieurs petits filaments flottants, semblables à des cheveux. Le cristallin et la cornée sont clairs, les deux iris sont gris acier et amincis.

L'enfant semble n'avoir la perception que des gros objets, mais il est difficile de mesurer exactement son acuité visuelle. Je n'ai pas posé de questions directes à la mère, mais d'après l'aspect de l'enfant et la nature des symptômes présentés, le diagnostic de syphilis héréditaire n'était pas douteux. Le corps vitré présentait un aspect particulier que j'ai souvent observé dans les inflammations profondes de l'œil, produites chez l'adulte par la syphilis acquise.

OBS. 23. — Iritis double chez un enfant. — Histoire de la syphilis de la mère.

Mon ami, M. S. W. North d'York, m'a communiqué les détails d'un cas d'iritis infantile qu'il a eu récemment l'occasion d'observer.

L'enfant était une petite fille de 7 semaines, dont la mère avait jadis été traitée par M. North pour la syphilis, et qui avait depuis donné naissance à plusieurs enfants mort-nés. La petite malade était la seule vivante. L'iritis de l'œil gauche était grave et la pupille de l'autre œil très irrégulière (sans doute les suites d'une ophthalmie précédente). L'enfant avait eu du coryza et une éruption caractéristique sur les fesses.

SOMMAIRE DE 23 OBSERVATIONS

1^o **Age.** — L'âge moyen des malades lors de l'apparition de l'iritis était de 5 mois $1/2$ environ. Le plus vieux avait 16 mois au moment de l'invasion (obs. 14). Les plus jeunes, 6 semaines (obs. 21 et 22).

2° **Sexe.** — Il y a cinq garçons et seize filles, et deux enfants dont le sexe n'a pas été noté.

3° **Œil atteint.** — Dans les obs. 3 et 4, nous n'avons pas noté quel fut l'œil attaqué, mais dans ces deux cas l'iritis était simple. Pour les autres nous avons onze iritis doubles, sept qui ont affecté l'œil droit, et quatre le gauche. Il est possible cependant que dans quelques cas mentionnés comme simples, une inflammation transitoire ait eu lieu dans l'autre œil, avant que les malades ne fussent soumis à notre observation.

4° **Phénomènes de l'attaque.** — A. Congestion des tuniques, etc. L'injection oculaire paraît avoir été bien marquée dans deux cas seulement. Dans dix cas, elle existait, mais dans de faibles proportions. Dans deux cas, aucune particularité n'a été notée sur ce point; et dans un cas, on a observé que, durant la période aiguë de l'iritis, il n'y avait aucune augmentation de la vascularité des tuniques. Dans sept cas, la période aiguë était entièrement calmée, lorsque le malade vint réclamer nos soins. Dans trois cas seulement, nous avons constaté un peu de rougeur des paupières.

B. Exsudat. — S'il nous est permis de supposer que l'exsudat a été abondant, dans les cas que nous avons vus tard, et dans ceux où il existait une occlusion complète de la pupille, nous pouvons les énumérer de la façon suivante : 13 dans lesquels l'exsudat a été abondant, 4 dans lesquels il a été modéré, 3 dans lesquels l'iris était simplement boursoufflé et décoloré, 1 pour lequel nous n'avons aucune note.

C. Complications de kératite. — Dans un cas la cornée était opaque, dans un elle s'était ulcérée sans aucune opacité diffuse, dans un, elle devint proéminente sans être opaque, dans un, l'exsudat de la chambre antérieure devint adhérent à sa surface postérieure, la structure restant intacte. Dans tous les autres cas (quinze yeux), la cornée resta parfaitement claire pendant la durée de l'attaque. Dans un cas, M. Moon a noté un léger hypopion.

5° **Résultats obtenus.** — Dans sept cas (dix yeux), on peut dire que la guérison a été complète, toute trace d'exsudat ayant disparu.

Dans deux ou trois autres cas, la résorption fut complète, à part quelques légères adhérences. Dans trois cas (quatre yeux), le résultat est inconnu. Dans douze cas, il y eut occlusion permanente de la pupille par une fausse membrane organisée. Dans la presque totalité des derniers cas où l'épanchement ne s'est pas résorbé, les malades nous ont été présentés à une époque avancée de la maladie, alors que l'exsudat était organisé, et qu'il restait peu de chances de le faire disparaître. Il faut noter, comme preuve intéressante de l'efficacité mercurielle, les observations (7 et 13). L'exsudat était organisé, je n'en espérais plus la résorption, et la guérison fut néanmoins obtenue.

6° Autres symptômes de syphilis présentés en même temps que l'iritis. — Dans plusieurs des cas, nous avons peu de détails sur les symptômes coexistants. Nous avons noté la cachexie spécifique dans douze cas, et son absence dans cinq. Dans dix, il y avait un psoriasis généralisé, dans deux, une éruption papuleuse, dans un, du psoriasis palmaire, dans deux, de l'érythème marginé, dans un, de l'exfoliation épidermique. Dans un, il y eut, pendant l'iritis, une ophthalmie muqueuse. Dans un, les cils tombèrent, et dans un autre, les paupières furent affectées de blépharite tarsienne.

Le coryza a existé dans onze cas, dans quatre il y eut des aphthes ou d'autres accidents dans la bouche, dans cinq, de légers condylomes au pourtour de l'anus ; dans un, de l'écoulement vaginal, dans deux (obs. 5 et 15), il n'y eut aucun symptôme spécifique, au début de l'iritis, quoique, d'après les renseignements, il ne pût y avoir aucun doute sur le diagnostic.

7° Temps écoulé entre l'infection des parents, et la naissance des enfants contaminés. — Nos renseignements à ce sujet sont loin d'être complets, ils sont difficiles, étant donnée la nature des recherches. C'est cependant un point trop important pour le laisser de côté. Dans un cas, la mère avait contracté l'accident primitif, trois mois avant son accouchement ; dans un second, quatre mois ; dans un troisième, six mois. Dans cinq cas, il semble que l'infection datait de moins d'un an, dans cinq autres cas, deux ans au moins s'étaient écoulés. Dans deux, nous basant sur ce fait que la mère avait eu un assez grand nombre d'enfants, dont quelques-uns avaient eu des symptômes suspects, nous en avons conclu que l'infection ori-

ginelle chez le père datait au moins de six ou sept ans. Dans douze cas, où l'historique de toute la famille est enregistré, nous trouvons que l'enfant affecté était le seul survivant. Dans quatre, les enfants atteints étaient les premiers nés, dans quatre, seulement, il y avait eu des fausses couches précédentes et dans quatre autres (obs. 2, 5, 7, 23), les mères avaient avorté, ou avaient accouché de mort-nés syphilitiques. Dans un cas, où il y avait d'autres enfants vivants, la mère en avait eu sept qui avaient vécu, et il lui en restait trois. Ces faits, quelque peu probants qu'ils soient, semblent indiquer que l'iritis syphilitique infantile indique chez les parents l'existence d'une forme de diathèse fatale à leur progéniture.

8° **Rareté de cette variété d'iritis.** — On peut admettre que l'iritis syphilitique infantile est un des symptômes les plus rares de la syphilis héréditaire. Je suis certain cependant que cette affection passe souvent inaperçue, grâce au petit nombre de symptômes locaux qu'elle détermine, à l'absence d'injection oculaire et à ce fait que les jeunes enfants tiennent habituellement leurs yeux fermés. A l'appui de ce que j'avance, je dois ajouter qu'en 1852, je montrais à un de mes amis, le seul cas d'iritis qu'il eût jamais vu chez l'enfant, et il avait été pendant quinze ans attaché à un hôpital où un grand nombre de malades passaient sous ses yeux. La maladie était nouvelle pour lui, et par cela même l'intéressa beaucoup. Depuis ce temps, il a eu l'occasion d'en observer cinq cas. Une preuve de plus que c'est une maladie rare, même lorsqu'on la recherche soigneusement : pendant, sept ans de pratique à l'hôpital libre métropolitain, je n'en ai pas vu un seul cas, il s'y présente pourtant un grand nombre de malades atteints de syphilis congénitale, et j'ai scrupuleusement examiné tous les yeux.

Diagnostic, traitement et pronostic. — L'iritis infantile peut facilement passer inaperçue, grâce aux symptômes insignifiants qui l'accompagnent. Mais lorsqu'une fois l'attention a été éveillée, son diagnostic n'est pas difficile. Dans deux cas cependant, son existence fut contestée, l'iris était simplement tuméfié et décoloré, sans exsudat bien visible, il n'y avait aucune injection oculaire. L'atropine, en dilatant irrégulièrement la pupille, rangea à mon avis ceux qui avaient hésité d'abord à accepter mon diagnostic. Dans des cas semblables.

il faut toujours employer préalablement cet agent thérapeutique ¹. Il est aussi nécessaire chez les jeunes enfants d'employer un speculum à ressort pour conserver les paupières ouvertes et procéder librement à l'examen. L'irrégularité de la pupille, la présence d'un exsudat blanc, jaune ou rouge, le gonflement, la perte de lustre et l'altération de la couleur de l'iris lui-même, sont les principaux symptômes sur lesquels on peut baser le diagnostic. Généralement aussi, on pourra voir avec un examen minutieux une légère zone rosée sur la sclérotique. Il y a très rarement une congestion marquée de la conjonctive et la cornée est presque toujours claire.

Le traitement est simple. Il faut instiller tous les jours quelques gouttes d'atropine pour essayer de dilater la pupille, et ordonner rapidement le traitement mercuriel. Je fais frictionner tous les jours très légèrement la plante des pieds, les mollets et la nuque avec une pommade mercurielle. Il faut surveiller la santé générale de l'enfant, et son alimentation, qui doit être saine. Les enfants syphilitiques ont besoin d'une nourriture animale (bœuf, bouillon, thé, etc...). Ce genre d'alimentation doit être employé plus tôt qu'on ne le fait d'habitude. S'il y avait de la diarrhée, ou si le mercure la provoquait, une potion opiacée peut être prescrite, mais le traitement mercuriel ne doit pas être abandonné, tant qu'il reste un exsudat dans la pupille, à moins que l'état de l'enfant ne l'exige. Le mercure réussit bien dans tous les cas, et sous son influence l'enfant grossit.

Le pronostic dépend de la période à laquelle le traitement est commencé : si l'exsudat est de date récente, on peut en espérer la résorption, quand bien même il serait abondant ; s'il date de quelques semaines et qu'il soit organisé, le mercure produira encore dans quelques cas des résultats merveilleux. C'est pour cela qu'il faut toujours en faire l'expérience.

Il faut réserver son pronostic en ce qui concerne la vision, car la coexistence d'une affection de la rétine ou de l'humeur vitrée est toujours possible. Lorsqu'il y a occlusion de la pupille et qu'il ne reste aucun espoir d'amélioration par le traitement, on peut tenter l'ablation de la fausse membrane.

Je n'ai qu'une faible confiance dans l'emploi prophylactique du

¹. Un gramme de sulfate d'atropine dans une once d'eau distillée (note de l'auteur).

mercure, contre tous les accidents en général de la syphilis infantile. Je m'estimerai heureux si j'ai pu diriger l'attention des médecins du côté de l'éventualité possible de cette affection insidieuse, et les convaincre de l'efficacité du mercure pour sa guérison.

TABLEAU SYNOPTIQUE DE 23 CAS D'IRU

NUMÉROS	NOM, HOPITAL CHIRURGIEN, etc.	AGE	HISTOIRE DES PARENTS	INTERVALLE Entre l'invasion de LA SYPHILIS Chez les parents et la naissance des enfants
1	Jane M. M. Lawrance.	16 mois.	La mère a contracté la syphilis trois mois avant son accouchement.	3 mois.
2	Sexe pas noté. Maunsell et Evan- son	11 mois.	Le père a eu autrefois une syphilide tuberculeuse.	Intervalle probable- ment court.
3	Sexe pas noté. Dr Jacob.	quelques mois.	Pas de détails.	Pas de détail
4	Mary O. M. Walker.	5 mois.	Pas de détails.	Pas de détail
5	Mary Ann. W. « ophthalmic hos- pital ».	9 semaines.	Les parents nient avoir jamais eu la syphilis.	Inconnu.
6	William J. J. « ophthalmic hos- pital ».	4 mois.	La mère avait eu des accidents suivis d'éruption quelques semaines avant son accouchement.	2 mois (?)
7	Hariet H. Hôpital des mala- dies de la peau.	8 mois.	La mère était couverte d'une éruption syphilitique secondaire. C'était son premier-né.	Quelques mois
8	Emily C. « St-Bartholomew »	5 mois.	La mère refusa de donner des informations ; le père n'a pas été vu.	Inconnu.
9	Christophe T. Hôpital des mala- dies de la peau.	8 mois.	La mère a suivi un traitement pour une éruption syphilitique. C'est son premier-né.	Quelques mois
10	Sahra P. « St-Bartholomew »	5 mois.	La mère a perdu cinq enfants avec des symptômes suspects. C'est son premier vivant.	Inconnu, probable- ment ans.
11	Alice K. C. « ophthalmic hos- pital ».	2 mois.	La mère a eu huit enfants dont six mort-nés ; un autre est mort avec des symptômes suspects. Le malade est le seul survivant.	Inconnu, probable- ment ou 8 ans.

SYPHILITIQUE CHEZ LES ENFANTS

OEIL ATTEINT	SYMPTOMES OBSERVÉS CHEZ L'ENFANT AU MOMENT DE SON ADMISSION	TRAITEMENT ET RÉSULTAT	REMARQUES	NUMÉROS
l gauche.	Écoulement vaginal et ondyrome au pourtour de l'anus.	Guérison complète de l'œil par le traitement mercuriel.	Premier cas d'iritis infantile.	1
seul œil.	Aucun détail noté.	Aucun détail noté.	Seul exemple observé par les auteurs.	2
noté.	Pas de détails. L'enfant avait, lors de son entrée, des symptômes indéterminables.	Aucun traitement suivi. — il y avait occlusion de la pupille par adhérences.	Le docteur Jacob n'a vu le malade que 3 mois après l'attaque.	3
l droit.	Éruption euvrée, durant depuis 4 mois.	Éruption et iritis guéries par le traitement.	M. Walker en a vu plusieurs mais c'est la seule observation qu'il puisse relater en détail.	4
deux yeux.	Éruption écailleuse et euvrée, perte des cils, exfoliation cutanée, accidents buccaux.	Guérison complète par le traitement mercuriel.	La maladie datait de 3 semaines lorsque le traitement a été institué.	5
l droit d'abord, et l'œil gauche ensuite.	Éruption rouge foncée.	Guérison de l'œil gauche par le traitement mercuriel, l'occlusion de l'œil droit a persisté.	L'enfant paraissait bien portant au moment de l'invasion de l'iritis.	6
l droit d'abord, l'autre 2 mois plus tard gauche seulement.	Émaciation, cachexie, condylomes ulcérés. Coryza, émaciation, accidents buccaux, psoriasis syphilitique.	Guérison complète des deux yeux par le traitement mercuriel continué plusieurs mois. Malade parti avant guérison.	7
œil seulement.	A été soigné pendant 4 mois pour une éruption syphilitique en voie de guérison.	Guérison complète par le traitement mercuriel.	Le traitement mercuriel précédent n'a pas empêché l'iritis.	9
droit.	Psoriasis syphilitique, condylomes, émaciation.	Occlusion complète de la pupille, aucun traitement pendant 3 mois.	10
deux.	Émaciation et cachexie, psoriasis syphilitique, blépharite tarsienne, psoriasis palmaire.	Résultat inconnu, le malade a été soigné très irrégulièrement.	11

NUMÉROS	NOM, HOPITAL CHIRURGIEN, etc.	AGE	HISTOIRE DES PARENTS	INTERVALLE Entre l'invasion LA SYPHILIS Chez les parents Et la naissance des enfants
12	Anna L. « ophthalmic hos- pital ».	3 mois.	La mère avait perdu deux enfants, et avait des accidents suspects aux commissures des lèvres.	Inconnu, pro- bablement ou 3 ans.
13	Emily W. « ophthalmic hos- pital ».	10 mois.	La mère nie tout antécédent, mais elle a perdu quatre enfants avec des symptômes suspects.	Inconnu, pro- bablement plusieurs an- nées.
14	Petite fille. «St-Bartholomew»	16 mois.	La mère déclare avoir eu la syphilis	Probablement quelques mois seule- ment, mais c'est incen- tain.
15	James C. « ophthalmic hos- pital ».	2 mois.	Pas de détails.	Inconnu.
16	W John I. « ophthalmic hos- pital ».	9 semaines.	La mère souffrait d'accidents suspects, mais prétendait n'avoir jamais été malade.	Inconnu, pro- bablement quelques mois.
17	James W. « ophthalmic hos- pital ».	14 mois.	Le père sait qu'il a eu la syphilis.	Inconnu.
18	Petite fille. « ophthalmic hos- pital ».	4 mois.	Le père et la mère ont eu la syphilis.	11 mois.
19	Petite fille. « ophthalmic hos- pital ».	7 mois.	Les parents ont eu un accident pri- mitif 4 mois avant la naissance de l'enfant.	4 mois.
20	Emma D. « ophthalmic hos- pital. »	4 mois.	Le père a eu la syphilis 14 mois avant la naissance de l'enfant.	14 mois.
21	Marie L. « ophthalmic hos- pital ».	7 semaines.	Pas de détails.	Inconnu.
22	Annie R. « ophthalmic hos- pital ».	6 semaines.	Pas de détails.	Inconnu.
23	Petite fille soignée par M. S. W. North d'York.	7 semaines.	La mère avait eu la syphilis.	Quelques années.

OEIL TEINT	SYMPTOMES OBSERVÉS CHEZ L'ENFANT AU MOMENT DE SON ADMISSION	TRAITEMENT ET RÉSULTAT	REMARQUES	NUMÉROS
droit.	Cachexie, émaciation, fissures aux angles de la bouche, psoriasis des bras et des mains.	Traitement mercuriel, résultat inconnu.	12
droit.	Émaciation et cachexie, a eu mal à la bouche et à l'anus.	La pupille était oblitérée par un exsudat jaune et épais qui durait depuis deux mois quand fut institué le traitement mercuriel. Grande amélioration.	J'ai l'intention de faire plus tard une pupille artificielle.	13
gauche d'abord, le droit deux mois après.	Pas de détails.	L'exsudat qui était abondant se résorba sous l'influence du traitement mercuriel, mais la pupille gauche resta oblitérée.	14
deux.	Coryza, éruption écailleuse, ulcération à l'anus.	L'œil droit guérit grâce au mercure, la pupille gauche resta oblitérée.	15
gauche.	Coryza, condylo- mes ulcérés, eczéma syphilitique.	Guérison par le traitement mercuriel.	16
deux.	Cachexie, éruption.	Amélioration de l'œil droit par le traitement, le gauche était perdu	Exsudat dans l'œil droit, probablement choroidal.	17
deux.	Condylo- mes à l'anus.	Les deux pupilles étaient presque occluses par l'iritis qui s'était déclarée deux mois auparavant et n'avait pas été traitée.	L'enfant paraissait en excellente santé.	18
droit.	Cachexie et émaciation, hydrocéphalie, coryza.	La pupille droite était oblitérée par un exsudat organisé.	19
droit.	Coryza, mal à la langue, psoriasis cuivré, psoriasis à l'anus.	L'inflammation n'avait pas été traitée, il y avait occlusion complète de la pupille.	20
deux.	Psoriasis cuivré, coryza, onyxis.	Guérison complète par le traitement mercuriel.	L'enfant paraissait bien portante.	21
deux.	Éruption traitée par le mercure.	L'inflammation était guérie laissant après elle une occlusion de la pupille gauche et le corps vitré droit très désorganisé.	L'enfant a été vue par moi 2 ans après l'iritis.	22
deux.	Coryza et éruption.	Traitement par le mercure avec grande amélioration.	23

APHORISMES CONCERNANT L'IRITIS INFANTILE

1° L'iritis infantile est plus fréquente chez les filles que chez les garçons.

2° L'âge de 5 mois environ est la période de la vie à laquelle l'iritis apparaît le plus souvent.

3° L'iritis infantile est souvent symétrique, mais souvent aussi elle ne l'est pas.

4° Elle est rarement compliquée, et n'est accompagnée que de quelques-uns des symptômes plus graves qui caractérisent cette affection chez l'adulte.

5° Quoique les signes d'inflammation aiguë soient peu caractérisés, l'exsudat est habituellement très abondant, et le danger d'occlusion de la pupille est très grand.

6° Le traitement mercuriel est très efficace, et si l'affection est récente, il détermine la résorption complète de l'exsudat.

7° Le mercure employé comme moyen prophylactique n'empêche pas l'iritis ¹.

8° Les sujets atteints paraissent quelquefois en bonne santé ², et quelquefois aussi ils sont chétifs et cachectiques.

9° La plupart des enfants affectés d'iritis montrent toujours un ou plusieurs signes évidents de syphilis héréditaire.

10° La plupart de ceux qui en sont atteints sont nés peu après l'infection des parents.

1. Dans la plupart des cas, les malades avaient déjà suivi un traitement mercuriel pour d'autres lésions de syphilis héréditaire. Dans un cas, l'autre œil fut affecté pendant que le malade suivait un traitement pour le premier œil malade, le même phénomène se produit quelquefois chez les adultes. J'ai vu, chez ces derniers, cinq fois une iritis aiguë se produire pendant la salivation mercurielle. (Note de l'auteur.)

2. Les plus mal portants ne sont pas les plus exposés à l'iritis. Dans beaucoup de cas, les enfants étaient dans de bonnes conditions, malgré des signes indubitables de syphilis héréditaire. Les enfants syphilitiques chétifs sont les plus exposés à avoir de la syphilis viscérale, de la syphilis des muqueuses ou des éruptions cutanées très graves. (Notes de l'auteur.)

CHAPITRE II

KÉRATITE INTERSTITIELLE CHRONIQUE

J'ai la conviction, et j'espère la faire partager, que cette forme de kératite est presque toujours le résultat direct d'une syphilis héréditaire indéniable. Son individualité est depuis longtemps reconnue. Mackensie, dans son excellent traité, lui consacre un chapitre, sous le nom de kératite strumense, et il fait remarquer qu'elle diffère essentiellement de toute autre ophthalmie. Le D^r Jacob, dans son *Traité des inflammations du globe de l'œil*, en donne une description, qui porte, comme toutes celles qui sortent de sa plume, le cachet d'une observation rigoureuse. Plus récemment M. Dixon, dans son travail sur les maladies de l'œil, et M. Critchett, dans les « clinical lectures » qu'il a publiés, lui ont consacré tous leurs soins. La kératite interstitielle chronique présente quelques particularités sur lesquelles tous les auteurs s'accordent : l'absence d'ulcération de la cornée, et la rareté relative de la

congestion de la sclérotique, ou de la conjonctive. Ils ne sont pas moins unanimes à reconnaître que cette affection s'observe surtout de 5 à 18 ans, qu'elle affecte presque toujours alternativement les deux yeux, que ses progrès sont lents, et enfin que le pronostic est toujours plus favorable que ne le fait espérer l'état de la cornée au début. Je dois ajouter que ceux qui n'ont pas un hôpital pour champ d'observation doivent la rencontrer rarement. Je peux mentionner, à l'appui de ce dire, qu'à l'hôpital libre métropolitain où en moyenne vingt ou trente malades nouveaux sont admis tous les jours dans le service de clinique, je n'ai pu en observer qu'un cas environ par an.

Mackensie donne, des malades chez lesquels cette affection se rencontre, une description qui fait honneur à son sens clinique et le témoignage d'un homme comme lui apporte une preuve éclatante de la justesse de mon dire. Il écrit en effet, que les sujets atteints de kératite strumeuse ont en général de 8 à 18 ans, et que chez les femmes elle se présente dans la plupart de ces cas concurremment avec l'aménorrhée. Il ajoute que, dans les deux sexes, la peau présente chez les malades atteints de kératite un type particulier : Elle est rugueuse et flasque, avec les follicules sébacés de la face très développés. J'ai observé, en maintes occasions, qu'il y avait en même temps de la raucité de la voix. Les autres symptômes de strume ne manquent pas ; on peut constater la présence de ganglions maxillaires et de nodosités sur les tibias. En faisant une description si complète des concomitances diathésiques de cette forme d'ophtalmie, Mackensie a effleuré sa nature réelle, et on peut être surpris qu'il ne l'ait point appelée de son véritable nom.

Certes, je ne serai pas absolu au point d'affirmer que la

kératite interstitielle de forme typique ne se rencontre que chez les sujets atteints de syphilis héréditaire, mais je ne cacherai pas que c'est ma conviction¹. Cette proposition,

1. La kératite interstitielle se rencontre aussi dans la syphilis acquise. L'observation suivante que m'a communiquée M. Lavergne, interne de M. Fournier est intéressante à ce point de vue.

A*** 32 ans, ehauffeur, entré à l'hôpital Saint-Louis, le 18 avril 1883, salle Saint-Louis, lit n° 5.

Pas d'antécédents héréditaires.

Il est l'aîné de quatre enfants bien portants.

Antécédents personnels. — Gourmes dans l'enfance. Adénites cervicales. Boit un litre et demi de vin par jour. Deux fois du café avec cognac; quatre petits verres dans la journée. Se grise quelquefois; pas d'alcoolisme vrai.

Dysenterie en 1873 en Cochinchine, marin pendant deux ans. Jamais de fièvres intermittentes.

Chancre du prépuce en 1875 (à la fin de l'année). A la suite de cela, syphilitides eutanées, muqueuses, alopecie légère.

Traitement spécifique (piluies de proto-iodure) pendant une trentaine de jours seulement. Depuis lors, a pris de l'iodure de potassium, il y a quatre ans, pendant une trentaine de jours. (Angine syphilitique à cette époque-là.)

Début de l'affection actuelle, à la fin de décembre 1882. Le malade aurait eu un traumatisme insignifiant (chute dans l'œil d'une parcelle de charbon). Les jours suivants, l'œil est devenu rouge, larmoiement, douleurs circumorbitaires, photophobie. Ne s'est pas soigné de huit jours, puis a consulté le Dr Parinaud qui a prescrit le traitement mixte: iodure de potassium, onguent napolitain. Ce traitement a été continué jusqu'au mois de mars. L'œil, malgré cela, n'allait pas beaucoup mieux; la vue devenait plus trouble.

A consulté M. Galezowski, le 13 avril, qui l'a adressé quelques jours après à M. Fournier.

État actuel. — Cheveux abondants, cuir chevelu gras, sujet aux maux de tête; sans caractère nocturne appréciable.

Œil gauche: tout le globe oculaire est énormément injecté. Au niveau du tégument cornéen supérieur, on voit les arborisations vasculaires de la conjonctive empiéter sur la cornée et se prolonger sur elle.

Il en résulte une rougeur diffuse reposant sur une base opaque de toute cette portion de la cornée, ainsi qu'une opacité considérable qui rend la vue trouble. Le segment inférieur de la cornée est relativement sain; cependant

je l'ai prouvée souvent à la grande satisfaction d'observateurs plus compétents que moi, et ma conviction s'est accentuée de ce fait que j'ai cherché longtemps dans les auteurs, et attendu moi-même une preuve qui vînt faire échec à mon diagnostic. De plus, il est peu probable qu'une maladie d'une physionomie particulière, différant grandement de ses congénères aussi bien dans ses symptômes que dans sa marche, reconnaisse dix-neuf fois la spécificité pour cause et la vingtième une origine tout autre. Il n'est que juste de demander à ceux qui désirent vérifier l'exactitude

on aperçoit près de son bord, à la partie interne, deux petites places rougeâtres du volume d'une tête d'épingle.

La pupille est très dilatée (atropine). Les bords de l'orifice pupillaire sont assez réguliers.

Photophobie très marquée. Larmoiement assez intense. Douleurs péri-orbitaires peu fortes, mais assez intenses la nuit dernière.

La pression sur le globe détermine des douleurs vives. Condylome irien.

Acné du dos.

Rien de particulier à signaler du côté des membres supérieurs, ni sur le thorax. Écorchures aux mains.

Traumatismes insignifiants.

Rien aux organes génitaux.

Membres pelviens sains.

Jambe droite : Macule brunâtre du mollet et du tiers interne et externe de la jambe. Cicatrices elliptiques à centre blanc, à périphérie brunâtre, au-dessous de la malléole interne. Deux petites cicatrices foncées, déprimées à leur centre au-dessus de cette même malléole. Lésions analogues à la jambe gauche. Ne tousse pas.

Fonctions digestives normales.

Homme vigoureux, bien musclé.

Traitement : $\left\{ \begin{array}{l} \text{Atropine, quatre fois par jour.} \\ \text{Vésicatoire à la tempe.} \\ \text{Pilules de proto, Kl.} \end{array} \right.$

23 avril. Douleurs très vives.

24 » Moins de douleurs.

25 » Iodure de potassium, 4 gr. (Note du traducteur).

de mon assertion, d'apporter le plus grand soin à leur diagnostic. Il faut choisir les cas typiques de kératite chronique diffuse, car quoique l'affection soit, pour un clinicien, indiscutable dans la grande majorité des cas, il y a cependant, comme du reste dans toutes les autres affections, un point sur lequel des erreurs peuvent être commises. Dans certains cas d'inflammation diffuse de la cornée, consécutive à la variole ou à tout autre exanthème, j'ai observé une association de symptômes qui simulent assez bien ceux que présentent quelques cas des moins caractéristiques de la maladie qui nous occupe. Je n'ai, du reste, jamais rencontré dans ces derniers cas une ressemblance parfaite avec la forme typique et commune de la kératite syphilitique¹.

1. Cette question de la kératite interstitielle, liée, à la syphilis héréditaire, a été fort controversée. Niée par les uns, admise par les autres, elle fut, en 1871, l'objet d'une discussion à la société de chirurgie (*Bulletins de la société de chirurgie*, 1871, pages 239 à 261) d'où la théorie d'Hutchinson sortit pour ainsi dire victorieuse :

D'après Hutchinson, la kératite interstitielle ou les restes de kératite interstitielle se rencontrent presque toujours liés à certaines particularités de physionomie qu'on peut résumer ainsi : front protubérant, dos du nez affaissé ou effondré, fissures aux commissures des lèvres, et enfin, dents incisives centrales supérieures entaillées d'une manière caractéristique. Tous signes qui permettent d'affirmer la syphilis héréditaire.

Dès l'apparition de la théorie d'Hutchinson, plusieurs auteurs se rangèrent à son avis, et publièrent des observations sur le même sujet :

Stanley, en juin 1860, dans *Medical times and gazette*, deux observations de kératite interstitielle liée à la syphilis héréditaire ;

Galligo et Pridgintal, la même année ; le premier dans les *Annales d'oculistique*, t. LXIII, p. 185 ; le deuxième dans *Medical times and gazette* ;

L'année suivante, Haller, dans *Bayer Arzl. Intelligenzblatt*, n° 7, deux cas de kératite liée à la syphilis ;

Lawrence, en 1863, dans *Klin. Monatsblätter*, t. I, p. 204 ;

Watson, dans *Ophthalmic hospital reports*, 1864, un travail intitulé *On the interst. Keratitis of inherited syphilis* ;

Comme je l'ai fait pour l'iritis infantile, j'ajouterai, aux observations qui vont suivre, un tableau numérique de la fréquence des phénomènes avec lesquels cette maladie se

Taylor, en avril 1866, dans *Ophthalmic review*.

Puis en 1867, Mooring, dans *Ophthalm. beobachtungen*, p. 64, 1867, niait toute relation entre la kératite interstitielle et les malformations dentaires décrites par Hutchinson.

Enfin, en 1871, la question fut portée à la société de chirurgie, par M. Panas; une discussion s'ensuivit à laquelle prirent part MM. Giraud-Teulon, Demarquay, Giralde, Dolbeau, Després.

M. Panas, absolument opposé aux idées d'Hutchinson en ce qui concerne la relation de la syphilis héréditaire et de la kératite interstitielle, s'élevait contre la malformation dentaire comme signe de syphilis héréditaire. Il citait à l'appui de son opinion, quatre observations.

Dans la première, il s'agissait d'un malade de 28 ans, présentant tous les signes de la kératite attribuée par Hutchinson à la syphilis héréditaire, il avait la tête carrée, le front bombé, la mâchoire inférieure peu développée, les dents petites, rabougries, noires, mais sans échancrure particulière à leur couronne; il n'avait rien présenté dans son enfance qu'on pût rattacher à la syphilis, et la mère, qu'on interrogea, nia tout antécédent spécifique. M. Panas diagnostiqua une altération rachitique des dents.

Le calomel, donné à doses fractionnées pendant une semaine, amena une salivation abondante sans le moindre bénéfice pour l'œil. Un collyre à l'atropine ne réussit pas davantage.

L'iode fut alors prescrit à la dose de deux grammes d'abord, et de quatre grammes ensuite. Dès le quatrième jour de traitement, la cornée commença à s'éclaircir et à se dévasculariser. Le deuxième mois, le malade était guéri.

On ne trouve dans la deuxième aucun renseignement sur les antécédents du malade au point de vue de la spécificité, et aucune description de sa physiologie.

La troisième concerne un garçon de 12 ans dont les dents étaient blanches et régulières et qui ne paraissait être ni syphilitique ni strumeux. Il avait néanmoins une tuméfaction des ganglions du cou et des aines; et aux jambes, des taches d'ectyma cachecticum guéri. Il avait trois frères ou sœurs qui n'avaient rien présenté de syphilitique, ni jamais eu mal aux yeux.

Six semaines d'iode à la dose de deux grammes amenèrent la guérison.

Le malade qui fait le sujet de la quatrième observation était atteint de kératite diffuse double, sans antécédents syphilitiques et avec des incisives normales.

Les faits de M. Panas sont donc en contradiction avec les idées d'Hutchin-

présente. Je tâcherai d'élucider aussi, de la même manière, plusieurs des particularités qui concernent sa marche et sa terminaison. Mais avant tout, il est utile d'énumérer brièvement les symptômes qui la caractérisent.

son, trois fois les dents étaient noires, la quatrième fois elles étaient rachitiques ; et rien, d'après lui, ne prouve que les dents décrites par l'auteur anglais sont syphilitiques plutôt que rachitiques.

M. Panas n'admet pas que la syphilis héréditaire puisse se manifester tardivement à l'âge de 12, 25 et 30 ans, alors que rien n'a transpiré dans la première enfance, et que la syphilis infantile éclate presque toujours dans les six premières semaines après la naissance.

Il n'admet pas davantage que la syphilis héréditaire, même dans ses manifestations les plus tardives, puisse s'attaquer à la cornée, du moment que la syphilis acquise ne se manifeste jamais de ce côté. Il nie l'existence de la kératite syphilitique, et il estime que Mackensie est dans le vrai, lorsqu'il décrit cette maladie sous le nom de kératite scrofuleuse chronique. A son avis la dénomination de kératite cachectique est néanmoins préférable.

Des faits ci-dessus, il tire les conclusions suivantes :

1^o L'origine syphilitique de la kératite diffuse d'Hutchinson peut être mise en doute ;

2^o La déformation des dents est loin d'être constante, et lorsqu'elle existe elle rappelle les dents cachectiques ;

3^o Elle est plutôt d'origine cachectique, et le mercure ne réussissant pas dans la cachexie, son emploi est contre-indiqué. L'iodure de potassium réussit bien.

Quelques-unes des assertions de M. Panas sont au moins exagérées. Ainsi il est aujourd'hui admis par tous les syphiliographes, que la diathèse hérédosyphilitique peut ne se manifester que plusieurs années après la naissance, dix, quinze, vingt ans et même davantage. On verra plus loin, aux annotations du chapitre *Surdité*, plusieurs observations de syphilis héréditaire se manifestant chez des sujets de 12 et 15 ans. Je cite aussi, dans cet ouvrage, une observation d'un garçon de 17 ans qui se présenta avec une ulcération de la langue, que M. le professeur Fournier, dans le service duquel il était, diagnostiqua d'origine hérédosyphilitique, quoique le malade niâ tout antécédent, et la mère, interrogée, avoua avoir contracté la syphilis avant la naissance de son enfant. Il guérit sous l'influence du traitement spécifique, on trouvera les détails plus loin. Je me rappelle aussi avoir vu, à Saint-Louis, dans le même service, une petite négresse de 19 ans présentant tous les signes de la syphilis héréditaire et qui n'avait jamais eu aucune manifestation auparavant. Je pourrais citer

La kératite interstitielle chronique débute ordinairement par une opacité diffuse au voisinage du centre de la cornée et dans un seul œil. Il n'y a au début ni ulcération, ni congestion, même légère, des tuniques. Le malade se plaint

un grand nombre d'autres exemples de syphilis héréditaire tardive, si son existence n'était aujourd'hui, surtout depuis les leçons de M. le professeur Fournier sur la syphilis héréditaire tardive, amplement démontrée. Quant aux malformations dentaires, celles que décrit Hutchinson sont le plus souvent dues à la syphilis héréditaire, et on trouvera, page 165, un résumé des leçons de M. Fournier, sur les dents syphilitiques, qui dissipera tous les doutes.

Enfin, au dire de M. Panas, la diathèse hérédo-syphilitique ne s'attaquerait jamais à la cornée ; cette assertion est erronée, car la grande majorité des syphilitiques héréditaires bien démontrés (physionomie, dents, aveux des parents, etc.), que j'ai observés à Saint-Louis, avaient sur la cornée des traces manifestes de kératite interstitielle passée.

M. Demarquay partageait les idées d'Hutchinson. Il disait avoir vu plusieurs malades atteints de kératite spécifique, un surtout chez lequel les antécédents syphilitiques des parents étaient indiscutables. C'était un enfant atteint de kérato-conjonctivite chronique et dont les dents étaient entaillées. Le proto-iodure de mercure réussit très bien. Les enfants chez lesquels il a pu constater l'origine syphilitique de cette altération, appartenaient à des familles riches et se trouvaient dans de bonnes conditions hygiéniques.

M. Giraud-Teulon a trouvé, quatorze fois sur trente, la syphilis, chez les ascendants des sujets atteints de kératite interstitielle. Il ajoute que les enfants atteints de cette variété de kératite n'étaient pas scrofuleux. Ils étaient maigres, étiolés, vieillots. Les dents présentaient une échancrure, et ces malades, soumis au sirop de Gibert, ont guéri.

M. Dolbeau a vu des kératites avec altérations concomitantes des dents, sans qu'il fût possible de retrouver la syphilis chez les ascendants.

Il est évident qu'il est difficile d'affirmer la syphilis héréditaire, rien que par l'inspection des dents et les traces de kératite interstitielle, car, ainsi qu'on le verra plus loin (page 165), les malformations dentaires peuvent reconnaître d'autres causes que la syphilis, et la kératite peut affecter d'autres sujets que les syphilitiques héréditaires. Mais lorsque chez un même sujet ces signes se trouveront réunis à la physionomie particulière qu'Hutchinson a signalée, on trouvera, dans l'immense majorité de cas, un historique de syphilis, chez l'un ou l'autre des ascendants. De plus, chez un sujet atteint de syphilis héréditaire bien démontrée, on rencontrera le plus souvent des malformations dentaires, et des traces de kératite interstitielle.

néanmoins d'une légère irritation de l'œil, et en même temps d'avoir la vue trouble. Un examen attentif permet de voir, dans les couches de la cornée et pas ailleurs, de petits nuages opaques, microscopiques, séparés les uns des autres. Après quelques semaines et quelquefois plus tôt, la cornée entière, sauf à ses bords, est devenue tout à fait opaque, grâce à l'extension et à la confluence des exsudats interstitiels. On peut voir cependant que l'opacité la plus dense

Ces annotations seraient incomplètes, si je ne donnais ici l'opinion de M. le professeur Fournier.

Il existe, dit le savant maître, quatre théories différentes sur la nature de la kératite interstitielle :

1^o La théorie de M. Panas qui tend, comme on l'a vu, à en faire une affection cachectique. Elle est inadmissible, car on la rencontre très souvent chez des gens qui n'ont pas l'air cachectique.

2^o Celle qui en fait une affection scrofuluse. Elle est niée par Hutchinson, niée par M. Panas, et les observations qui suivent suffiront du reste amplement à démontrer qu'on ne peut en faire un produit de la scrofulose.

3^o La théorie d'Hutchinson, qui fait de la kératite interstitielle une manifestation de la syphilis héréditaire. Elle se rencontre en effet chez les syphilitiques héréditaires, avec une fréquence considérable — au moins deux fois sur trois, voilà le chiffre adopté par la plupart des ophthalmologistes. Il faut ajouter que, dans 1/3 des cas, il a été impossible de trouver des antécédents spécifiques chez les ascendants des sujets atteints de cette forme de kératite.

4^o Enfin une quatrième théorie à laquelle se range M. Fournier, et qui tend à faire de la kératite interstitielle un trouble de nutrition analogue aux arrêts de développement et que la syphilis s'approprie souvent, mais pas d'une manière exclusive ; et M. Fournier pose les conclusions suivantes :

La kératite interstitielle diffuse n'est :

Ni cachectique	}	exclusivement.
Ni scrofuluse		
Ni syphilitique		

Elle peut résulter de toutes les causes qui amènent des troubles de nutrition, c'est une lésion banale, une lésion de nutrition que la syphilis s'approprie souvent, plus souvent que les autres causes énumérées. Elle a une préférence marquée pour l'adolescence ; elle affecte presque toujours les deux yeux, mais successivement et pas simultanément.

(Notes du traducteur.)

réside au centre. On peut, à cette période, comparer la cornée à du verre dépoli, il y a presque toujours de l'injection oculaire, une photophobie plus ou moins intense, et des douleurs circum-orbitaires. Après un mois ou deux, l'autre œil se prend, et l'inflammation parcourt, mais plus rapidement, les mêmes étapes que la première fois ; puis le malade devient presque aveugle et peut à peine distinguer la lumière. C'est alors que l'œil primitivement affecté s'améliore, et dans l'intervalle d'un an à dix-huit mois, on peut constater une amélioration surprenante. Dans certains cas moins graves, et sous l'influence d'un traitement approprié, la durée peut être moindre et la guérison complète ; mais il est des cas où les opacités subsistent pendant des années et même pendant la vie entière. A la période la plus grave, la cornée perd son poli, sa surface paraît légèrement granuleuse, et elle réfléchit incomplètement les images. Après cette période, on en constate quelquefois une plus grave encore, la cornée tout entière devient rose ou couleur saumon, grâce à la vascularisation ; et à sa circonférence, on peut voir les bords des vaisseaux qui ont la forme de croissants. Dans certains cas, même après la guérison, l'acuité visuelle est diminuée et la cornée reste bombée d'une façon anormale. Je n'ai observé qu'un ou deux cas, où l'on pût constater à sa surface des ulcérations de dimension sensible, et je n'ai presque jamais vu de pustules.

Ma conviction que la kératite interstitielle est sous la dépendance de la syphilis héréditaire, repose sur les faits suivants :

1° Certains malades, que je savais syphilitiques héréditaires, ont été atteints de kératite interstitielle pendant qu'ils étaient soumis à mon observation.

2° Dans un grand nombre de cas, j'ai obtenu, des pa-

rents eux-mêmes, l'aveu d'un accident antérieur, le l'historique des lésions spécifiques présentées par les enfants.

3° Dans presque tous les cas, les sujets atteints avaient un aspect caractéristique ¹ : une peau rugueuse et molle,

1. M. Fournier, dans ses cliniques sur la syphilis héréditaire tardive, a donné, comme moyens de la reconnaître, les signes suivants :

1° Habitus, facies. — Les syphilitiques héréditaires sont délicats, de constitution chétive, maigres, à système musculaire peu développé. La peau est terreuse, elle a une teinte pâle, plutôt grise. Ils n'ont pas la peau fine, les lividités cyaniques des extrémités, ni le gonflement de la lèvre supérieure des scrofuleux.

2° Développement tardif et incomplet (infantilisme). — Leur taille est petite, ils ont grandi lentement, marché tard, parlé tard. Leur croissance s'est effectuée péniblement. A l'âge où elle devrait être accomplie, ils sont petits, éti- qués. Les poils, la barbe se sont longtemps fait attendre. Si c'est une fille, il y a un retard dans le développement des seins et dans l'apparition des règles.

3° Déformations craniennes, nasales. — Les déformations craniennes revê- tent trois types principaux :

A. Front olympien. — Le front, au lieu de décrire la courbe normale qui réunit la racine du nez au sinciput, devient plus élevé et plus large. D'autre- fois, il bombe en avant (front de l'hydrocéphalie).

B. Front à bosselures latérales. — Sur deux ou trois points du front, on ren- contre de petits mamelons assez semblables à la bosse de la contusion.

C. Front en carène. — Il présente une (bosselure) médiane, il s'aplatit la- téralement, et prend un peu l'aspect du thorax du rachitique.

Enfin un dernier signe est l'asymétrie du crâne.

Les déformations nasales sont de deux sortes, ou le dos du nez est sim- plement affaissé ou il est complètement effondré.

4° Lésions osseuses. — Les déformations qu'on constate au crâne se repro- duisent aux membres et sur le tronc. Les têtes du radius et du cubitus sont volumineuses par exemple, ce qui détermine une déformation du coude ; sur les côtes on sent le chapelet costal des rachitiques, etc... Mais de tous les os le plus révélateur est le tibia. Il se tuméfie en masse, sa crête antérieure devient mousse, ses faces, bosselées, inégales. Le thorax est aplati, il y a en même temps proéminence du sternum, ce qui donne à la poitrine des syphilitiques héréditaires, l'aspect d'une poitrine d'oiseau. Il y a aussi de l'incurvation des membres, et plus rarement une déviation du rachis qui peut aller jusqu'à la gibbosité. D'après M. Parrot quatre-vingt-dix-huit fois sur cent le rachitisme serait sous la dépendance de la syphilis.

des trous et des cicatrices sur la face et le front, des cicatrices de fissures anciennes aux commissures des lèvres, un nez affaissé, des dents remarquables par leur petitesse, leur mauvaise coloration, *et dont les bords verticaux des incisives supérieures étaient entaillés.*

4° Chez plusieurs sujets, les accidents suivants ont précédé l'affection ou ont coïncidé avec elle :

Lupus ulcéré, nodosités sur les os longs, psoriasis de la face, otorrhée, hypertrophie chronique et atrophie consécutive des amygdales, ulcérations dans la gorge, hypertrophie des ganglions sous-maxillaires, et engorgement chronique des ganglions lymphatiques ¹.

5° Le traitement spécifique diminue quelquefois la gravité et la durée de l'inflammation ; tandis que de simples toniques et le régime donnent relativement peu de résultats.

6° Cette forme de kératite est souvent accompagnée ou précédée d'iritis ².

5° Cicatrices de la peau et des muqueuses.

6° Vestiges de kératite.

7° Troubles ou lésions de l'appareil auditif.

8° Lésions testiculaires (testicules petits).

9° Malformations dentaires.

10° Polyéthéisme des enfants.

(Notes du traducteur.)

1. Je renvoie ceux qui désireraient des détails plus complets sur les moyens de diagnostiquer la syphilis héréditaire chez l'enfant et l'adulte, à un travail que j'ai publié en septembre 1858 dans *Medical times and gazette*, on pourra trouver aussi une description plus détaillée de l'état des dents chez ces malades dans *Transactions of the Pathological society*, 1858 et 1859. Un résumé de ce dernier travail est imprimé comme appendice au présent volume (Note de l'auteur).

2. Les cas dans lesquels l'iritis était le symptôme principal, et dans lesquels la cornée ne fut jamais assez opaque pour empêcher l'examen de l'œil, sont réservés pour un chapitre suivant. Ils sont décrits dans les livres sous les noms de « aquo-capsulitis, cornéo-iritis, etc.... »

(Notes de l'auteur.)

7° Elle est très souvent suivie de ces changements dans la choroïde qu'on observe fréquemment chez les syphilitiques héréditaires.

Obs. 1. — Double kératite d'une durée d'un mois, historique très suspect, mais peu concluant. — Physionomie suspecte. — Beau résultat obtenu par l'emploi du traitement spécifique.

William Lewis G., 4 ans, m'est amené d'un village d'Essex à « ophthalmic hospital » pour une kératite double. Les deux cornées sont diffusément opaques, laiteuses, et ont l'aspect du verre dépoli. La maladie a commencé il y a environ six semaines, et le malade voit aujourd'hui si peu, qu'il est obligé de palper les objets pour se conduire. La photophobie est intense et l'injection oculaire considérable. C'est un gros garçon, fort pour son âge, mais d'un aspect « strumeux » manifeste. Lèvres épaisses, nez épaté, dents (de lait) petites, cariées, cassées et rangées très irrégulièrement. Il présente des cicatrices profondes aux commissures des lèvres, résultat d'ulcérations, qui, au dire de la mère, ont fait leur apparition pendant l'enfance.

Elle a sept enfants vivants sur onze. Les cinq premiers ont vécu, les quatre suivants sont morts, le dixième est le malade et le onzième est bien portant.

Celui qui fait le sujet de cette observation avait été bien portant jusqu'à l'âge de 6 semaines, époque à laquelle il fut vacciné. Le vaccin ne prit pas, mais il eut, à la suite, une éruption sur la face, au pourtour de la bouche et sur les fesses, de l'exfoliation épidermique et d'autres accidents. L'éruption dura plus d'un mois et fut traitée par des « poudres grises », dont le médecin ordonna une trentaine de doses. A 9 mois, il eut un abcès dans le dos qui perça, et vers la même époque apparurent de petites ulcérations sur le scrotum et les cuisses. La mère prétend n'avoir jamais eu la syphilis, mais elle raconte que le médecin qui a soigné son enfant, lui a fait la même question, et lui a dit qu'elle avait probablement eu cette maladie.

Je prescrivis des onctions mercurielles, et la première fut faite

le 4 juin. Le 18, l'état des yeux n'était que peu amélioré, et pensant que les frictions n'étaient pas suffisamment répétées ; je les ordonnais plus fréquentes, et j'ajoutais deux grains d'iodure de potassium, trois fois par jour. Je lis dans une note du 2 juillet :

La photophobie a presque entièrement disparu, le malade voit passablement, les cornées s'éclaircissent rapidement.

OBS. 2. — Restes de kératite double ayant duré longtemps. — Diathèse et physionomie bien marquées. — Syphilis chez les parents, pas d'historique de syphilis infantile.

Emma Jane R., 14 ans, reçue pour une opacité généralisée mais légère des deux cornées. L'inflammation qui, au dire de la mère, a commencé à l'âge de 2 ans, a continué depuis avec des alternatives d'amélioration et de recrudescence. Autant que nous pouvons le constater, les iris ne sont pas affectés. Mauvais teint, nez affaissé, cicatrices aux commissures des lèvres, dents petites, entaillées et ayant perdu leur couleur normale. La mère a été infectée par son mari quelque temps après le mariage, et s'est traitée pendant longtemps. Elle dit que la malade n'a jamais eu aucun symptôme suspect pendant son enfance. Elle a eu dix enfants, dont six vivent encore, la malade est l'aînée. J'eus sur une vieille ordonnance d'hôpital qu'elle m'apporta, le diagnostic de kératite strumeuse, porté par le médecin qui l'avait soignée à cette époque. L'observation suivante concerne la sœur de la malade.

OBS. 3. — Restes de kératite chronique double ayant duré un an. — Diathèse imparfaitement marquée. — Pas d'historique de syphilis infantile, les parents ont eu la syphilis.

Alice R., sœur d'Emma Jane R., dont l'observation est rapportée ci-dessus. Opacité diffuse des deux cornées, semblable à celle que laisse la kératite chronique. Elle date d'un an. Psoriasis de la face, légères cicatrices aux commissures des lèvres, nez affaissé, les dents sont bonnes, mais elles présentent au sommet une usure particulière. La mère a contracté la syphilis quelque temps après son mariage, et l'enfant n'a présenté aucuns symp-

tômes durant son enfance. Il est intéressant d'observer que chez elle la diathèse est moins marquée que chez sa sœur aînée.

OBS. 4. — Résultats d'une kératite chronique. — Blépharite tarsienne syphilitique. — Historique des symptômes de syphilis présentés par l'enfant. — La mère a eu des accidents suspects.

Sarah Lucy C. entre à l'hôpital, en novembre 1856. Les deux cornées sont le siège d'une opacité couleur de plomb, la vision est très imparfaite. La physionomie offre tous les caractères de la syphilis héréditaire. On constate des cicatrices d'éruptions précédentes, les iris difficiles à apercevoir sont minces et décolorés, les paupières sont affectées d'une blépharite tarsienne chronique grave, les cils sont tombés.

Historique. — La malade, la deuxième de six enfants, s'était bien portée jusqu'à 4 mois. A cette époque, elle eut une éruption que la mère crut être une scarlatine, et qui fut suivie d'un coryza grave, d'éruptions sur la face, la tête, les fesses et les pieds; et d'une ophthalmie. L'éruption dura quelques mois, mais le coryza et l'ophthalmie n'ont jamais disparu depuis. Elle a eu, dans la suite, mal à la bouche, à la gorge et aux commissures des lèvres, et de plus elle a pendant longtemps été très sourde. Jamais de douleurs périostiques. La nuit, elle a longtemps ronflé bruyamment. Son frère aîné est mort de la scarlatine à 4 ans. Trois de ses sœurs sont vivantes et en bonne santé. Le père est bien portant, la mère, âgée de 40 ans, a été atteinte d'une éruption suspecte de la face et du front qui a laissé de nombreuses petites cicatrices. Elle en a une sur le crâne qui paraît être le résultat d'une ancienne nodosité ulcérée, et une autre sur la tempe gauche, qu'elle attribue à l'application d'un caustique qu'on lui a appliqué, il y a quatre ans, pour détruire une tumeur. Cette tumeur s'était formée durant sa grossesse, et occasionnait de violentes douleurs nocturnes. La cicatrisation est parfaite. L'hiver elle est sujette aux maux de gorge, et elle souffre habituellement de leucorrhée très abondante. Depuis son mariage, sa santé générale n'est pas aussi bonne qu'auparavant, mais elle n'a pas l'apparence cachectique. (Aucune question directe ne lui a été posée.)

OBS. 5. — Inflammation syphilitique chronique des yeux, ayant commencé à 6 semaines, blépharite tarsienne syphilitique. — Aspect caractéristique, historique imparfait.

William L., 14 ans, deuxième enfant d'un fermier du Cambridgeshire, est admis en novembre 1856. Il est assez grand, mais mal proportionné, son crâne est déformé, son visage offre l'aspect caractéristique de la syphilis héréditaire, son nez est affaissé et déformé, il a sur une joue une tache de psoriasis, la peau est sèche, farineuse, avec des rides aux ailes du nez et aux coins de la bouche. Près des oreilles on remarque de petits trous, traces d'une éruption antérieure. Les cheveux sont rares et secs, et comme il a eu pendant longtemps de la photophobie, il a conservé un froncement très accusé qui donne à sa physionomie un aspect spécial.

État des yeux. — L'œil gauche ne peut percevoir que la lumière, et il voit juste assez de son œil droit pour reconnaître les personnes. Les paupières sont tuméfiées et froncées, les cils inférieurs manquent, les supérieurs sont cassés, irréguliers, et recourbés du côté du globe de l'œil. La cornée gauche est si opaque qu'on ne peut pas facilement apercevoir la pupille ; elle est déprimée et amincie. L'opacité occupe sa surface tout entière et paraît due à un exsudat, coloré à la partie inférieure de la chambre antérieure. L'iris est mince et d'une couleur ardoisée sombre. La pupille se dilate si peu sous l'influence de l'atropine, qu'on pourrait se demander si elle existe, la sclérotique est décolorée, et la conjonctive est en quelque sorte épaissie par le frottement qu'occasionne la malformation des cils. La cornée droite présente une opacité généralisée, plus marquée dans sa moitié inférieure. L'iris vu à travers cette opacité est d'une couleur gris ardoise. Il paraît aminci. La pupille se dilate bien sous l'influence de l'atropine et s'il existe quelques adhérences, elles sont légères. La capacité de la chambre antérieure paraît augmentée par le recul de l'iris, la sclérotique est décolorée, il y a de la photophobie et les yeux pleurent quand ils sont exposés à une lumière trop vive. (M. Critchett enleva les cils des deux paupières

supérieures en disséquant leur racine, et durant les dix jours qui suivirent l'opération, et que l'enfant passa dans le service, l'inflammation diminua de beaucoup.)

Historique. — Les parents sont mal portants, le père souffre d'attaques de rhumatismes répétées, le malade a quatre sœurs dont une a la vue faible, il est lui-même chétif et n'a marché seul qu'à 5 ans. Il avait 6 semaines quand ses yeux s'enflammèrent, on crut qu'il s'était enrhumé, et depuis cette époque la vue n'a jamais été bonne. Durant les attaques inflammatoires, il souffre beaucoup et a de la photophobie. Il y a trois mois, il a eu mal à la gorge, mais il n'a jamais eu d'ulcérations dans le pharynx ni au palais. Il nous a été impossible de questionner directement les parents.

OBS. 6. — Double kératite aiguë grave. — Guérison probable d'un œil par le traitement mercuriel. — Physionomie et dents caractéristiques. — Historique peu concluant.

Mary An. W., 18 ans. C'est une jeune fille de belle apparence, qui a joui d'une bonne santé jusqu'au moment où ses yeux se sont enflammés. Lors de son admission, la kératite datait d'un mois seulement, mais elle était très grave. Le docteur Bader diagnostiqua la syphilis et prescrivit le bichlorure de mercure à la dose de 1/15^e de grain trois fois par jour. Ceci se passait le 12 juin, et le 23 août, quand je vis la malade, une grande amélioration s'était produite. La cornée droite était de beaucoup la plus opaque, et derrière elle on voyait un exsudat organisé qui cachait complètement l'iris, la vue était entièrement perdue dans cet œil. La cornée gauche était opaque, mais l'iris était sain, et la chambre antérieure était indemne de tout épanchement. La période de congestion vasculaire était déjà un peu passée dans les deux yeux, et le gauche était déjà très amélioré.

La physionomie et les dents de la jeune fille étaient caractéristiques, j'en ai une photographie, permettant de voir les dents qui sont typiques. La mère n'ait tout antécédent syphilitique, mais elle avait eu dix enfants dont huit étaient morts pendant la première enfance.

OBS. 7. — Kératite double avec vaste abcès lacrymal. — Dents et physionomie caractéristiques. — Historique suspect mais peu concluant.

Mary Ann D., 41 ans, admise pour une double kératite au début, et un abcès du sac lacrymal gauche. Il y avait, dans la couche postérieure de chaque cornée, de nombreux petits points d'exsudat qui ressemblaient beaucoup à ceux que l'on constate dans le cas d'iritis syphilitique chez l'adulte, et un léger gonflement des articulations des genoux. L'abcès du sac fut ouvert et un traitement mercuriel prescrit.

C'était une pauvre enfant d'aspect misérable et d'une pâleur malade. Elle avait des cicatrices aux commissures des lèvres, son nez était affaissé, ses dents étaient petites et entaillées d'une façon caractéristique. La mère nous fit remarquer qu'étant toute jeune, la malade était chétive et très agitée, et qu'elle avait eu des aphthes et un coryza inquiétants. Elle avait été soignée pendant longtemps, mais, autant que j'ai pu le savoir, elle n'avait jamais pris de mercure. Plus tard, elle avait eu une othorrhée double qui déterminait de la surdité. Deux mois auparavant, elle était entrée à « Saint-Bartholomew », dans le service de M. Lawrence, pour des douleurs osseuses et une diminution de l'acuité visuelle. Elle était, de plus, sujette aux maux de tête et à des attaques épileptiformes.

Aucune question directe ne fut posée à la mère, elle avait eu quatre enfants, la malade était le deuxième, le premier et le quatrième étaient mort-nés. Elle nous dit que la dentition de la malade avait présenté un phénomène particulier : ses dents étaient tombées à 3 ans, et jusqu'à 6 ans sa mâchoire était restée complètement dégarnie.

OBS. 8 et 9. — Deux sœurs, présentant la physionomie et les dents caractéristiques. — Kératite ancienne chez les deux.

Élisabeth D., 46 ans, était la plus âgée des deux, et avait été soignée à « ophthalmic hospital » pour une diminution de l'acuité visuelle survenue à la suite d'une inflammation. Sa physionomie et ses dents avaient l'aspect caractéristique très marqué. Les dents intérieures étaient étroites et petites, les supérieures étroites

et profondément entaillées ; elle nous disait que ses deux yeux avaient été enflammés quelques années auparavant, et que depuis sa vue était très faible. Je ne pus obtenir aucun renseignement positif sur cette inflammation, je crus néanmoins à une attaque de kératite double parce que les deux cornées, quoique claires, paraissaient amincies.

Chez Sarah Jane D., sa jeune sœur, âgée de 5 ans, la physionomie et les dents avaient l'aspect caractéristique, mais moins accentué que chez l'aînée. La cornée gauche était opaque et elle avait été pendant deux ans le siège d'inflammations successives. Je ne vis pas la mère, j'ai su seulement qu'elle avait eu sept enfants et que trois étaient morts.

OBS. 10. — Kératite double. — Guérison partielle par un traitement tonique. — Rechute. — Physionomie et dents caractéristiques. — Historique peu concluant.

John S., 11 ans. La mère avait eu onze enfants dont trois seulement survivaient. John était leur aîné, son père avait perdu un œil à la suite d'une ophthalmie. Je ne pus interroger les parents qui habitaient la campagne. La physionomie et les dents avaient l'aspect caractéristique. Il y avait sur la figure de nombreuses cicatrices, et des fissures aux commissures des lèvres, les dents étaient assez développées mais entaillées. Sur la face du tibia gauche, existait une nodosité osseuse qui l'avait fait beaucoup souffrir, les amygdales étaient atrophiées.

Il entra pour la première fois à l'hôpital, en novembre 1857, et fut traité, par le fer, des vésicatoires, etc., jusqu'au 18 février. A cette époque, les deux yeux furent affectés, et le gauche plus gravement. Il fut pendant quelque temps tout à fait aveugle de ce côté mais il guérit. Les deux yeux sont maintenant atteints de nouveau, ils ont l'aspect du verre dépoli, mais sans exsudat. Il a toujours été délicat et maladif, et son puîné est dans les mêmes conditions.

Ces notes furent prises à sa deuxième admission (août 1858). En réponse à une lettre d'informations, la mère m'écrivit qu'étant enfant, il avait eu mal au fondement et à la bouche, mais

que sa santé générale ne s'en était pas ressentie. Ses yeux n'avaient jamais été malades jusqu'au moment de son entrée à l'hôpital. Autant que j'ai pu le constater, il n'avait jamais été soumis à un traitement mercuriel.

Obs. 11. — Kératite double, aspect non caractéristique. — Mâchoire inférieure atrophiée. — Dents syphilitiques. — Historique de la syphilis chez le père avant son mariage.

Georges P., 18 ans, amené de la campagne par son père le 2 février 1858. Les cornées présentaient tous les signes de la période initiale de la kératite, elles étaient parsemées d'opacités interstitielles et avaient l'aspect du verre dépoli. L'inflammation jusqu'ici était restée limitée aux parties centrales. Il n'y avait pas traces de vascularisation ni sur la sclérotique, ni sur la conjonctive, et il y avait peu de larmoiement et de photophobie. C'était un garçon intelligent, un peu pâle mais d'apparence robuste. La physionomie syphilitique n'était pas du tout marquée. La mâchoire inférieure était très petite et rentrée (voir son portrait à « muséum hospital » n° 18), ce qui donnait à sa physionomie un aspect particulier. Sa pâleur faisait, avec l'aspect florissant de son père, un contraste frappant. Ses dents étaient étroites, entaillées et d'une mauvaise couleur.

Le père s'était marié à 18 ans, et un an avant il avait contracté la syphilis. Son médecin l'engagea, à cause des accidents secondaires qui parurent, à reculer son mariage, il se maria six mois après. Depuis, lui et sa femme ont toujours joui d'une excellente santé. Ils ont eu : 1° une fille vivante et bien portante 2° le malade ; 3° une fille vivante et sujette à des engorgements ganglionnaires. Des quatre, cinq, six et septième deux sont morts, et les deux autres sont morts très jeunes. Sa femme a fait en outre plusieurs fausses couches.

Le malade, venu à huit mois, avait, au moment de sa naissance, deux dents qui tombèrent vers 3 mois environ. Jusqu'à l'âge de 7 ans, il avait été très délicat, il eut pendant longtemps mal au pouce (onyxis syphilitique) et pendant deux ou trois ans ses parents désespérèrent de l'élever.

L'œil droit s'était enflammé le premier, il y avait environ dix mois; le gauche avait été atteint tout récemment.

Je prescrivis des frictions mercurielles et de l'iodure de potassium. Mes notes du 9 juillet donnent: « L'opacité de l'œil droit est moindre, le malade voit beaucoup mieux. » La guérison fut presque complète.

OBS. 12. — Kératite double grave. — Grande amélioration par le traitement mercuriel, quatre ans après le début de la maladie. — Physionomie et dents caractéristiques. — Historique concluant.

Emily K., 46 ans, admise dans le service de M. Bowman, pour y être traitée des suites d'une kératite double contractée quatre ans auparavant. Elle avait l'aspect le plus caractéristique que j'aie peut-être jamais vu. Le dos du nez était effondré, elle avait des cicatrices aux commissures des lèvres, la peau paraissait tendue et amincie, elle était d'une pâleur terreuse (voir son portrait à museum hospital, n° 44). Les dents étaient petites et entaillées, les deux cornées opaques et les exsudats compactes et étendus. Il y avait aussi beaucoup d'irritabilité et un peu de photophobie, avec de l'injection oculaire. Elle avait eu, paraît-il, de bons yeux jusqu'à 44 ans. L'œil gauche avait été atteint le premier et, pendant un certain temps, elle avait été presque aveugle.

Pendant que nous examinions la malade, la mère nous dit tout à coup, à M. Bowman et à moi-même, qu'elle croyait devoir nous dire que son mari lui avait donné la vérole pendant qu'elle était enceinte de cette enfant, et que toutes deux en avaient gravement souffert. Sa fille avait toujours été mal portante, et elle en incriminait la syphilis. M. Bowman fit passer la malade dans mon service. Je prescrivis des frictions mercurielles, du fer et de l'iodure de potassium; les onctions, trop énergiquement employées, amenèrent une salivation légère, et pendant sa durée la rapidité avec laquelle les yeux s'améliorèrent fut surprenante, la malade prit des couleurs et de l'embonpoint. Après sa sortie de l'hôpital, elle se soigna très régulièrement pendant quelques mois. La dernière fois que je la vis (six mois environ après son

admission), les cornées étaient encore opaques, mais elle pouvait lire les petits caractères et enfiler son aiguille.

Obs. 13. — Kératite double avec adhérences de l'iris. — Historique de la syphilis chez l'enfant. — Physionomie syphilitique.

Emma C., 6 ans. D'apparence chétive. La physionomie de syphilis héréditaire était modérément marquée. La mère avait eu six enfants dont deux seulement survivaient. Ils avaient eu mal à la bouche, du coryza, et des éruptions sur la face et les fesses. La malade avait été mal portante pendant toute son enfance, et la première ophthalmie était apparue à l'âge de 1 an.

La kératite avait duré longtemps, aussi les cornées étaient-elles très opaques. Les pupilles, très irrégulières, présentaient une occlusion partielle. La malade voyait juste assez pour se conduire. Après deux mois de traitement par les iodures, elle pouvait lire les gros caractères, mais ses yeux sont restés très endommagés.

Obs 14. — Syphilis héréditaire avec historique net. — Kératite survenant pendant le traitement institué pour d'autres symptômes. — Inflammation aiguë, guérison par le mercure et les iodures.

Richard D., 16 ans, entra dans mon service à « Metropolitan frée hospital » en mars 1856, pour un abcès chronique de la partie inférieure d'un bras. Il était petit, et avait l'aspect syphilitique, quoique coloré. En même temps que l'abcès, il avait une adénite cervicale, des cicatrices ponctuées aux commissures des lèvres, et des sillons sur le dos de la langue. Les incisives avaient presque la forme normale, mais elles présentaient une transparence particulière (comme si elles eussent manqué d'épaisseur), elles présentaient aussi de larges taches blanchâtres et opaques dans leur structure ; ses canines avaient à leurs extrémités de petits tubercules. Il me dit que sa mère souffrait de douleurs rhumatismales dans la tête. Je la vis quelque temps après, et je constatai qu'elle avait des accidents tertiaires graves (exostoses sur le cubitus, l'humérus et l'os frontal). Elle me raconta que pendant qu'elle était grosse du malade, elle avait eu

une leucorrhée abondante, qu'elle avait perdu ses cheveux, et qu'immédiatement après ses couches elle avait eu une éruption, et mal à la gorge. Depuis, sa santé ne s'était pas remise, et elle avait été plusieurs fois traitée pour des accidents syphilitiques.

Pendant son enfance, le malade avait souffert de coryza chronique, d'ulcérations dans la bouche et aux commissures des lèvres, d'éruptions sur les fesses et à l'anus. Depuis, il n'avait jamais été bien portant. Il avait des ulcérations au coude gauche qui déterminèrent une ankylose. Je le soumis aux iodures, l'ulcération du bras guérit vite et sa santé s'améliora beaucoup.

Dans ce cas, on ne peut avoir aucun doute sur l'existence de la syphilis héréditaire.

Le 16 septembre, Richard D. se présenta de nouveau dans mon service pour une ophthalmie droite qu'il croyait occasionnée par son état (il travaillait tous les jours au-dessus d'un brasier). Depuis sa sortie de l'hôpital, il avait suivi très irrégulièrement mes prescriptions (mixture iodurée) et il les avait abandonnées quelques semaines auparavant. Son œil présentait tous les signes de la kératite au début. La sclérotique était très congestionnée, surtout à la partie externe. La cornée était granuleuse et les granulations étaient plus nombreuses dans les couches postérieures. L'iris n'était pas tuméfié, il était terne et ne présentait aucune trace d'exsudat. Il y avait un peu de photophobie, et quelques douleurs circum-orbitaires. L'inflammation durait depuis quinze jours. J'augmentai la dose d'iodure, et le 22 septembre son état était amélioré. J'ordonnai alors huit grains d'iodure, mais, à partir de cette époque, le malade jusqu'au 16 octobre cessa tout traitement. A cette date, il vint me demander de le soigner de nouveau, car il craignait de perdre la vue. La cornée tout entière était si opaque et si vascularisée qu'on ne pouvait voir l'iris. La sclérotique était congestionnée, il y avait une photophobie intense et du larmoiement. Je sus que son patron l'avait envoyé à un « ophthalmic hospital » et qu'il y avait été soigné. L'ordonnance qu'il me présentait portait le diagnostic de kératite strumeuse et prescrivait des dérivatifs, de l'huile de foie de morue et des toniques. Je revins

immédiatement aux iodures, et l'amélioration ne se fit pas attendre. L'inflammation était si grande et la cornée tellement bombée à sa partie externe, que je conçus des craintes sérieuses pour la conservation de l'œil. Le 24, l'amélioration était manifeste et je pus distinguer l'iris. L'œil gauche était aussi congestionné, mais l'opacité de la cornée n'était pas considérable. Le 4 novembre, le malade pouvait lire de l'œil gauche, et le droit s'améliorait. La dose d'iodure fut portée à dix grains et on commença les frictions mercurielles. Mes notes du 6 décembre disent : « L'amélioration est considérable, mais lente, l'œil gauche est presque bien, de l'œil droit le malade peut distinguer la lumière, mais la cornée est encore opaque et bombée, elle a l'aspect du verre dépoli, elle est d'un gris bleuâtre, avec une teinte pourpre par places. Il y a de l'injection oculaire. Les frictions sont continuées ainsi que l'iodure à doses moindres. » Le 5 février, le malade pouvait voir et compter ses doigts, et six mois plus tard la cornée était assez éclaircie pour lui permettre de lire. Deux ans après, il y avait encore sur la partie externe de la cornée une tache laiteuse, mais son centre était clair et la vue parfaite.

Cette observation est très importante, à un double point de vue, d'abord parce que le diagnostic ne peut être contesté, et ensuite parce qu'elle prouve combien le traitement antistrumeux est inefficace, et combien est héroïque au contraire le traitement antisypilitique.

OBS. 15. — Kératite double. — Aspect syphilitique peu marqué, mais dents caractéristiques. Histoire de la syphilis chez la mère.

James D., 8 ans, bien venu, fort, et modérément coloré, entra à l'hôpital le 3 janvier 1859. Il n'avait pas l'aspect caractéristique du syphilitique héréditaire. Son nez était petit, et sa figure peu colorée présentait bien ces teintes fades et jaunes particulières que j'avais déjà remarquées dans des cas analogues, mais il n'y avait certainement rien qui pût attirer l'attention. Il était cependant atteint d'une double kératite interstitielle. L'examen des dents ne pouvait laisser aucun doute sur la nature de la maladie, les incisives inférieures qui venaient de percer étaient

larges, mais elles avaient des bords minces, très irréguliers, et elles étaient inégalement entaillées. Les incisives supérieures étaient toutes profondément entaillées. La mère me dit que le malade était son seul enfant vivant, et qu'après lui, elle en avait eu deux autres, morts à 2 ans. Durant son enfance, il avait presque toujours été malade. Elle racontait que son premier mari lui avait donné la syphilis, et était mort six mois après son mariage. Durant son veuvage, elle avait été soignée à « London hospital » pour des ulcérations syphilitiques de la jambe. A la longue, se croyant guérie, elle s'était remariée. Son deuxième mari, qu'elle croyait bien portant, était le père du malade.

La kératite était bien caractérisée et peu grave. Elle existait depuis six semaines. Quand je vis le malade, il y avait un peu de photophobie et une légère injection oculaire. Ce cas est intéressant à cause de l'absence de l'aspect syphilitique; et les particularités dentaires que le malade présentait montrent combien ce signe est un auxiliaire précieux pour aider au diagnostic. Je crois que l'enfant devait son apparence de santé, aux bonnes conditions dans lesquelles se trouvait le père.

OBS. 16. — Kératite interstitielle à son début. — Incisives entaillées et autres symptômes suspects. — Historique imparfait.

Élisa P., 18 ans, admise le 13 janvier 1859. C'était une jeune fille d'une santé assez florissante, mais tellement grêlée par la variole qu'on ne pouvait distinguer aucune particularité de sa physionomie. La kératite datait de trois semaines. L'inflammation avait débuté dans l'œil gauche. A son centre, on remarquait un épanchement opaque, diffus, d'aspect caractéristique (aspect du verre dépoli). La sclérotique était légèrement congestionnée, et il y avait un peu de photophobie. L'autre œil était un peu faible, mais ne présentait aucune trace d'inflammation. Le nez était large et affaissé, l'incisive gauche supérieure largement entaillée à son centre, et les autres dents du même côté avaient une forme suspecte. Les incisives inférieures présentaient une entaille horizontale légère. La malade était la troisième de sept enfants qui vivaient. Son frère aîné (aujourd'hui âgé de

22 ans) avait eu longtemps mal aux yeux vers l'âge de 10 ans, mais il était entièrement guéri; elle croyait que, pendant quelques mois, il avait été complètement aveugle.

Je n'ai pu voir les parents, qui habitaient la campagne. Comme les phénomènes observés sont en quelque sorte insuffisants, je dois faire remarquer que M. Streatfield, dans le service duquel elle entra, avait, avant de me l'avoir cédée, porté le diagnostic de syphilis héréditaire; M. Hulke et le D^r Bader furent d'avis que l'aspect de la malade, l'état de ses dents et sa kératite, suffisaient pour faire le diagnostic de syphilis héréditaire.

OBS. 17. — *Physionomie suspecte, dents caractéristiques. — Restes de kératite interstitielle dans les deux yeux.*

Henri C., 14 ans, admis à l'hôpital pour un reste de kératite interstitielle double; toute congestion avait disparu depuis longtemps, et il ne restait que des nubécules opaques. Le nez était large et épaté, les dents très caractéristiques, entaillées et tuberculées. Les incisives étaient largement espacées et sur les quatre canines on voyait un tubercule central. Il était le troisième de quatre enfants vivants, une de ses sœurs avait eu mal aux yeux. Sa mère était morte, et il ne savait pas comment s'était passée son enfance.

OBS. 18. — *Kératite double. — Physionomie suspecte et dents caractéristiques. Historique de la syphilis chez le père, et de la syphilis chez l'enfant.*

Caroline E., 20 ans, l'aînée de plusieurs enfants, pâle et cachectique. Sa physionomie n'est nullement caractéristique, les incisives supérieures profondément entaillées ont un aspect indiscutable. Les deux yeux sont affectés de kératite chronique, et le gauche est le plus gravement atteint. Sa mère nous dit que, pendant son enfance, elle était chétive et malade, et qu'elle n'avait marché qu'à 2 ans. Elle eut alors un coryza chronique très grave. Elle a encore le nez obstrué. Elle a été soumise à des traitements de longue durée. Le père a eu la vérole quelque temps après le mariage, mais la mère nie avoir été contaminée.

OBS. 19. — Opacité des deux cornées. — Antécédents certains de syphilis héréditaire. — Forme particulière de carie des dents supérieures.

Caroline P., 6 ans. Il existait dans les deux cornées des opacités résultant d'une affection antérieure, mais plus superficielles que celles qu'on observe généralement dans la kératite spécifique. Toutes les incisives de la mâchoire supérieure (dents de lait) étaient cariées. Les dents latérales étaient tombées, les centrales affectées de carie noire, et les canines amincies par l'usure de la couche extérieure, ce qui leur donnait une forme spéciale (forme de crocs), que j'ai décrite ailleurs. Les dents inférieures étaient blanches et saines. La mère nous fit remarquer qu'aus sitôt après son mariage (qui datait de dix ans environ) son mari lui avait donné la vérole. Ses trois premiers enfants étaient morts quelque temps après leur naissance, la malade était son quatrième. Elle naquit bien portante, mais dès l'âge de 6 semaines, jusqu'à 4 an, elle fut atteinte d'éruptions graves, sur les fesses et le corps, de maux à l'an us et de coryza. Les yeux s'étaient enflammés à un an.

OBS. 20. — Kératite double. — Guérison par le traitement mercuriel. — Antécédents suspects de la famille. — Carie noire chez les deux sœurs.

Emma J., 4 ans, a eu à 2 ans une inflammation interstitielle des deux cornées, et une légère opacité subsiste encore. Elle a été presque aveugle pendant quelque temps. Depuis six mois, le D^r Bäder lui a ordonné du bichlorure de mercure, et elle s'en trouve bien. Sa physionomie est caractéristique, son nez est large et affaissé, les commissures des lèvres sont plissées par des fissures anciennes. La mère me donne sur sa famille les renseignements suivants : Les deux premiers enfants sont morts quelques semaines après leur naissance ; le troisième est vivant, mais a souffert étant jeune de coryza grave ; il a maintenant des fissures aux angles de la bouche, et une carie noire des dents supérieures ; le quatrième, qui est la malade, a eu un coryza et une double ophthalmie purulente, le cinquième est un petit enfant de

2 ans bien portant, mais dont les incisives supérieures sont déjà affectées de carie noire. Je n'adressai aucune question directe.

OBS. 21. — Kératite au début. — Physionomie caractéristique. — Perte des dents supérieures avec exfoliation osseuse. — Exostoses sur le tibia, abcès glanduleux. — Syphilis chez le père.

Charles G., 14 ans, physionomie très caractéristique, nez affaissé, fissures aux angles de la bouche, trous dans les joues, larges cicatrices de ganglions cervicaux ulcérés. La partie antérieure des alvéoles de la mâchoire supérieure a été exfoliée, et les gencives sont encore très gonflées, toutes les incisives supérieures manquent, les incisives inférieures sont profondément entaillées, et sur le côté d'une des canines supérieures, près de la gencive, est un tubercule très apparent. Ses deux tibias sont courbés et hypertrophiés leur surface est raboteuse, et ils ont été le siège de douleurs vives. La mère nous dit que son mari a contracté la vérole avant son mariage, mais elle ne pense pas qu'il la lui ait jamais communiquée, elle paraît bien portante quoique, dit-elle, sa santé se soit altérée depuis son mariage. Le malade est son premier enfant, il a eu, étant jeune, des coryzas graves, des éruptions sur le corps, mal à l'anus, et tout cela pendant très longtemps. On l'a traité, ajoute-t-elle, avec des « poudres ». Son deuxième enfant a eu aussi des éruptions, des coryzas, et pendant longtemps il a été très délicat, les troisième et quatrième sont vivants et n'ont jamais présenté aucuns symptômes suspects, le cinquième est mort peu après sa naissance et le sixième est mort hydrocéphale à 3 ans.

Le malade est de taille moyenne, il a eu, à 3 ans, une adénite cervicale suppurée, et une ophthalmie. Son œil gauche s'est enflammé de nouveau, il y a quinze jours ; aujourd'hui, la cornée présente l'état caractéristique de la kératite interstitielle. L'exsudat occupe surtout le tiers supérieur.

Cet enfant était dans le service de M. Streatfield qui le fit passer dans le mien le 11 novembre 1858. Le diagnostic ne pouvait être mis en doute. Je prescrivis du mercure en frictions, de l'io-

dure de potassium et du fer. L'œil droit s'enflamma quelques jours après son admission et tous les deux furent gravement affectés.

Au 30 mai, mes notes donnent : les deux cornées sont maintenant claires, et le malade peut lire aisément les petites lettres. Il sent ses forces renaître sous l'influence du traitement, que j'ordonne de continuer d'une façon régulière. Les gencives sont saines.

OBS. 22. — Kératite interstitielle au début. — Physionomie et dents caractéristiques. — Historique de la syphilis constitutionnelle chez la mère. — Signes de syphilis présentés par l'enfant.

Sarah Ann. H., 8 ans. Physionomie caractéristique. Traits étirés, peau pâle, rugueuse et sèche, fissures aux angles de la bouche, et trous dans les autres parties de la face. La mâchoire supérieure est dépourvue d'incisives et de canines. La mère nous dit que ses dents ont percé à un an, et que, six mois après, elles sont devenues noires et se sont cariées. La mâchoire supérieure, où les dents de deuxième dentition se montrent à peine, est restée dégarnie depuis l'âge de 2 ans. Les incisives permanentes inférieures sont pointues, petites, avec des excroissances coniques sur leurs bords. Elle a, depuis l'âge de 4 mois, un coryza qui s'aggrave sous l'influence de la moindre cause ; elle a eu aussi durant son enfance ce que sa mère appelle des « aphthes » et pendant longtemps mal à l'anus : elle ignore si sa fille a pris du mercure et même si elle a suivi un traitement médical. Elle est sourde et ses oreilles ont été le siège d'un écoulement prolongé. Il y a quelque temps elle s'est plainte de larmoiement, et de troubles de la vue. La kératite en est à sa période initiale, elle date d'une semaine environ.

Dans le centre de la cornée droite, on constate un exsudat blanchâtre qui va en s'amincissant, et qui, à un examen attentif, paraît être interstitiel.

Il n'y a pas d'autre opacité cornéenne, pas de gonflement des paupières, pas d'injection oculaire mais un peu de photophobie et du larmoiement. La mère, qui paraît bien portante, nous dit

qu'elle n'a jamais été réellement bien portante depuis son mariage. Elle ne sait pas si elle a eu un accident primitif, mais elle a souffert une fois d'ulcérations à la gorge que le médecin a dit être syphilitiques. Elle a été trois fois enceinte, tous ses enfants vivent, le malade est l'aîné, les deux autres sont bien portants, mais ils louchent, et le strabisme est mis sur le compte d'une méningite chez le plus jeune, qui a eu aussi de l'otorrhée et mal à l'anus. L'examen de la gorge de la mère laisse voir les cicatrices d'une large ulcération. Le côté gauche du voile du palais est en partie détruit, et la luette y adhère.

Dans ce cas un traitement prolongé amena la transparence presque normale des cornées.

OBS. 23. — Kératite double. — Dents et physionomie caractéristiques. — Pas d'historique.

Emma W., 19 ans, mais ayant toutes les apparences d'une femme de 30 ans, fut admise dans le service de M. Critchett pour une kératite double. La maladie avait commencé à droite, un mois auparavant, et avait attaqué l'œil gauche trois semaines plus tard. La cornée droite était trouble dans toute son étendue. Sa surface manquait de poli, et était très vascularisée. Les altérations étaient moins avancées à gauche, il y avait aussi de la vascularisation, mais à un degré moindre. La malade était mariée et allaitait un enfant de 10 mois. C'est probablement la débilité inhérente à la lactation qui avait déterminé l'apparition des accidents. Elle était pâle et cachectique et sa physionomie ainsi que ses dents avaient l'aspect de la syphilis héréditaire. Les yeux n'avaient jamais été malades auparavant. M. Critchett eut l'obligeance de la faire passer dans mon service. Je fis sevrer l'enfant, et je prescrivis les iodures et les mercuriaux à petites doses.

OBS. 24. — Restes de kératite chronique. — Surdité. — Attaque d'iritis. — Physionomie et dents suspectes. — Historique de la syphilis infantile.

John B., 21 ans. Son aspect était tel, qu'à première vue, je soupçonnai la syphilis héréditaire. Je ne puis en dire davantage, car ni ses dents, ni un seul de ses traits n'étaient assez carac-

térisés pour permettre un diagnostic concluant. Les deux cornées étaient amincies et proéminentes, comme si elles avaient été enflammées autrefois ; et dans la gauche on voyait encore une légère opacité. La mère me dit que son père et son oncle étaient médecins, et que tous deux avaient attribué les maladies de son fils à une syphilis contractée pendant l'enfance, syphilis dont elle racontait une origine assez vague. Il avait, paraît-il, été nourri par une de ses tantes qui avait une éruption spécifique. Il avait eu à la suite « des maux » sur tout le corps qui durèrent longtemps, ainsi qu'un coryza grave, et mal à l'anus. Après cela, il fut très malade jusqu'à l'âge de 8 ans, époque à laquelle ses yeux s'enflammèrent. Il fut aveugle pendant un certain temps (kératite chronique) et soigné par M. Dalrymple. A la même époque, il fut atteint d'une otorrhée double qui le laissa entièrement sourd, et il l'était encore.

Il ne venait pas à l'hôpital pour sa kératite qui était guérie depuis longtemps, mais pour une iritis subaiguë de l'œil gauche. Le mercure et l'iodure de potassium amenèrent une guérison rapide ; l'autre œil ne fut pas atteint.

OBS. 25. — Kératite chronique simple. — Physionomie suspecte. — Pas d'historique.

Sophia H., 23 ans, mariée. Son unique enfant était mort de convulsions à l'âge de 3 mois. Elle vint pour une kératite interstitielle gauche bien caractérisée, datant d'un mois. Elle était pâle, grêlée, son nez était large et affaissé. Sa sœur aînée, qui l'accompagnait, nous dit qu'elle aussi avait eu mal aux yeux. Leur physionomie à toutes les deux était simplement suspecte, leurs dents étaient larges et grandes, mais d'une mauvaise couleur et cariées. Les parents étaient morts et je n'ai pu obtenir aucun détail sur leur enfance.

OBS. 26. — Kératite récidivant dans un œil, longtemps après la guérison apparente des deux yeux. — Physionomie suspecte. — Antécédents niés.

Henri P., 12 ans, est le second de quatre enfants. L'aîné est mort de la rougeole à 4 ans, le troisième à 8 mois « d'aphthes

très graves », le quatrième est vivant et se porte bien. Le malade a été bien portant pendant son enfance, mais il est très délicat depuis quelques années. Ses yeux se sont enflammés il y a deux ans, il a été soigné à « Moorfields hospital » où il est resté presque aveugle pendant quelques semaines ; cette affection a laissé dans la cornée droite une opacité qui se voit encore. La gauche est le siège d'une inflammation aiguë, et on y constate de nombreux points d'exsudat rougeâtre. La sclérotique est congestionnée et la photophobie intense. Le père qui l'accompagnait était un homme pâle et cachectique. Il niait énergiquement tout antécédent syphilitique. L'existence chez son fils de larges cicatrices symétriques aux angles de la bouche, et s'étendant jusqu'au menton, son nez affaissé, son psoriasis de la face, ses dents entaillées et atrophiées, en un mot sa physionomie très caractéristique, enlevaient toute valeur à ses dénégations.

OBS. 27. — Kératite interstitielle. — Surdité. — Physionomie et dents caractéristiques.

Walter R., 8 ans, est admis le 19 juillet 1838. Le Dr Bader, en le voyant, porta le diagnostic de kératite syphilitique, et prescrivit du mercure. Je le vis en octobre ; les deux cornées étaient éclaircies dans une grande étendue. Les iris étaient plombés et ternes, les dents et la physionomie caractéristiques.

Une otorrhée, survenue quelques années auparavant, l'avait laissé sourd des deux oreilles. La mère niait tout antécédent syphilitique chez elle et chez son mari. Lorsqu'il vint au monde, l'enfant était, disait-elle, un beau baby, mais il avait rapidement dépéri, et il était tellement irritable qu'il pleurait tout le temps, et ne dormait pas. En grandissant, il devint chétif, et eut pendant plusieurs années besoin de soins médicaux. Il était l'aîné, deux plus jeunes que lui étaient vivants et bien portants.

Dans ce cas, comme dans beaucoup d'autres, ce n'est pas moi qui fis le premier le diagnostic de syphilis héréditaire. Ce fait est d'une valeur considérable comme confirmation de la justesse de mon opinion.

OBS. 28. — Kératite simple récente. — Physionomie caractéristique. — Syphilis infantile.

Emma M., 8 ans, est la deuxième de sept enfants vivants. La mère en a perdu sept autres très jeunes. L'aîné des vivants a été pendant plusieurs mois aveugle à la suite d'une affection analogue des yeux, dont il est aujourd'hui complètement guéri. Le troisième est encore sujet à la blépharite tarsienne. La malade a l'aspect de la syphilis héréditaire très marqué. Elle a des fissures aux ailes du nez, au commissures des lèvres, et des cicatrices au voile du palais. Elle a eu, étant enfant, des « aphthes », du coryza et une éruption sur le corps. La kératite a débuté 15 jours environ avant son entrée à l'hôpital, et jusqu'à présent l'œil gauche seul est affecté. Au centre de la cornée est une large plaque diffuse ressemblant à du verre dépoli mais un peu rouge. La photophobie est légère. La quinine, les vésicatoires, etc..., sont prescrits et continués pendant un mois, mais sans succès. On y substitue alors un traitement ioduré.

OBS. 29. — Restes de kérato-iritis double. — Perte d'un œil par une iritis infantile. — Physionomie et dents caractéristiques. — Syphilis chez l'enfant et chez les parents.

Amélia L. G., 20 ans (portrait n° 7 de la série stéréoscopique, au musée de Moorfields hospital). C'est une institutrice, dont les parents ont été riches autrefois, et qui arrive de Liverpool pour se faire traiter par M. Critchett des suites d'une kérato-iritis chronique. Son aspect est très caractéristique. Teint pâle et terreux, fissures aux lèvres, nez large et affaissé, nombreux petits trous sur la face, dents petites, pointues et entaillées, toutes les mollaïres dans un état voisin de la chute. Elle est sujette aux enrouements, mais n'a aucune destruction du palais. Elle a eu des douleurs ostéocopes, et les extrémités des radius sont depuis longtemps le siège d'une hypertrophie périostique. Sa tante, qui l'accompagne, nous dit qu'elle a toujours été une enfant délicate, souffrant de coryzas continuels, accompagnés d'une éruption sur la face. Sa mère a eu onze enfants ;

elle est l'aînée des vivants, les six premiers sont morts très jeunes (la plupart sont nés avant terme), le septième est la malade, le huitième est sujet aux convulsions et a la vue faible. Les neuvième, dixième et onzième vivent encore et se portent bien.

Elle a un léger strabisme divergent, l'œil droit est perdu, la cornée est amincie et bombée, et la pupille droite est cachée par une membrane blanche d'apparence crayeuse. La gauche se dilate irrégulièrement sous l'influence de l'atropine, l'iris est mince et terne. Les deux cornées semblent avoir été très opaques autrefois, mais elles sont aujourd'hui à peu près claires dans presque toute leur étendue. Une ophthalmie qu'elle a eue pendant son enfance lui a fait perdre l'œil droit. Elle a eu plus tard (à 9 ans) une nouvelle inflammation des yeux, son œil gauche a été gravement atteint, et elle est restée aveugle pendant quelques semaines.

Les parents ne purent être interrogés. Trois semaines environ après son admission, sa tante nous dit un jour spontanément que sa mère croyait utile de nous avertir qu'elle avait eu la syphilis quelque temps après son mariage et qu'elle l'avait communiquée à son enfant.

OBS. 30. — Effets d'une ancienne kératite double. — Aspect bien caractérisé de syphilis héréditaire.

Thomas K., 22 ans. C'était un homme pâle et cachectique, chez lequel l'aspect de syphilis héréditaire était très marqué. Il avait toujours été délicat pendant son enfance. On voyait sur ses lèvres des fissures profondes produites par des ulcérations anciennes. Ses dents étaient petites, entaillées ; l'aspect de ses yeux laissait deviner une kératite antérieure. Les chambres antérieures étaient grandes, les cornées aplaties et légèrement ternes en certains points, les iris amincis, et d'une couleur verdâtre. Aucunes synéchies. Les yeux s'étaient enflammés quatre ans auparavant, et il avait été depuis soigné dans divers hôpitaux. L'œil droit avait été le premier attaqué ; et pendant quatre mois il avait été si aveugle, qu'il pouvait à peine voir une bougie. Nous n'avons pu avoir aucuns renseignements sur son enfance.

Obs. 31. — Diathèse hérédo-syphilitique. — Kératite aiguë guérie par le mercure. — Oeil droit attaqué plus tard. — Bons effets du traitement spécifique.

Eliza C., 8 ans, admise en juillet 1857. C'était une enfant pâle, chétive et émaciée; elle avait l'aspect caractéristique de la syphilis héréditaire, et elle avait eu pendant son enfance des symptômes suspects. La mère avait eu neuf enfants dont deux seulement vivaient encore. Quatre étaient venus au monde mort-nés, les trois autres étaient morts jeunes.

Lors de son admission, la cornée gauche était seule affectée, et elle l'était depuis cinq semaines. Sous l'influence des frictions mercurielles la guérison fut rapide. En novembre, cependant, l'œil droit fut affecté plus gravement que ne l'avait été le gauche. Elle entra de nouveau à l'hôpital. La cornée droite était très rouge et entièrement opaque. L'opacité était telle au centre, qu'il était impossible de distinguer l'iris. Il y avait un exsudat dans la chambre antérieure avec une synéchie postérieure. La sclérotique était congestionnée, et il y avait un peu de photophobie. J'ordonnais cinq grains d'iode de potassium à prendre trois fois par jour, avec une friction mercurielle matin et soir. Après trois semaines de ce traitement, une grande amélioration s'était produite. La cornée gauche était alors claire, excepté au centre. L'exsudat de la chambre antérieure était résorbé; et la malade voyait assez bien.

A un moment, l'état de l'œil était tel, que je ne conservais aucun espoir. Le traitement spécifique amena une amélioration notable dans l'état des yeux. Il faut cependant observer que l'œil droit, plus affecté que l'autre, s'était enflammé deux mois après la suspension du traitement.

Obs. 32. — Double kératite aiguë. — Aspect syphilitique. — Historique suspect. — Traitement tonique. — Guérison partielle en six mois.

Mary Ann. B., 44 ans. Aspect bien marqué de syphilis héréditaire. La mère est devenue huit fois enceinte. La plupart de ses enfants sont mort-nés, et elle n'en n'a que deux de vivants.

Dans son enfance, la malade a eu mal aux lèvres, et dans la bouche des ulcérations dont il lui reste encore des cicatrices. La mère a aujourd'hui un psoriasis suspect de la face.

C'est l'œil droit qui a été attaqué le premier, il y a six mois environ, et quelques semaines plus tard le gauche a été atteint. Les cornées ont été si opaques, que la malade a été complètement aveugle pendant plusieurs semaines. Je ne la vis que cinq mois après le début de la maladie, et la période aiguë était alors passée. Les deux cornées redevenaient lentement normales. La droite était obscure et granuleuse dans toute son étendue et au centre de la gauche on voyait une opacité rouge et vasculaire. Toutes les deux étaient amincies. On avait cru à de la scrofule, et on lui avait ordonné de l'huile de foie de morue et des toniques. Mes notes ajoutent : « Il est probable que les deux cornées conserveront toujours les traces de ces lésions. »

OBS. 33. — Physionomie et historique de syphilis héréditaire. — Kéralite double. — Aucun traitement spécifique. — Lésion permanente des cornées.

Catherine B., 17 ans. Physionomie typique de syphilis héréditaire. Nez effondré et très large, teint terreux, fissures aux angles de la bouche, face marquée par les cicatrices d'une éruption ancienne. La mère nous dit qu'elle avait eu, pendant son enfance, des coryzas très intenses, des maux de gorge, des aphthes ou tout au moins ce qu'on prit pour tels. Plus tard, elle eut une otorrhée double qui l'a laissée à peu près sourde. De quinze enfants, cinq seulement survivent, la plupart ont eu des coryzas graves étant enfants.

L'œil droit avait été atteint le premier, le gauche plus tard. Elle fut complètement aveugle pendant trois mois et soignée à un autre hôpital. Je ne la vis que trois ans après l'attaque, et son état était alors le suivant : Pupilles irrégulières. Iris décolorés et amincis. Cornées légèrement saillantes, déformées et rendues opaques par des granulations pointillées et blanches. Sclérotiques amincies et bleuâtres. Les yeux sont encore très irritables, et la malade ne voit pas suffisamment pour distinguer les plus gros caractères.

Obs. 34. — Aspect et historique de syphilis héréditaire. — Effets d'une kératite double subsistant trois ans environ après l'attaque.

Charles D., 6 ans, le troisième de cinq enfants vivants. La mère a fait trois fausses couches, mais n'a perdu aucun des enfants qui sont venus à terme. Le malade a été, dit-elle, un enfant chétif, dont les ongles des mains et des pieds n'ont poussé que quelques mois après sa naissance. Il a marché seul à 2 ans seulement. Il est sujet à l'hypertrophie des ganglions cervicaux qui se sont ulcérés il y a huit mois. L'aspect de syphilis héréditaire est chez lui bien marqué.

Il y a trois ans, ses deux yeux se sont enflammés en même temps, et pendant plusieurs mois, il a été tout à fait aveugle. Quand je le vis pour la première fois, deux ans et demi après son ophthalmie, les deux cornées étaient encore opaques à leur centre, très saillantes et déformées. Les iris étaient amincis, et les pupilles, qu'on ne pouvait pas bien voir, paraissaient adhérentes par places. Les globes étaient petits, et avaient acquis un mouvement rotatoire particulier. Le traitement tonique seul avait été employé.

Obs. 35. — Aspect et historique de syphilis héréditaire. — Effets d'une double kérato-iritis ancienne. — Histoire de la syphilis chez la mère.

Marie M., 45 ans, se présenta à ma consultation externe à « City hospital fort chest diseases » en octobre 1855. Elle était l'aînée de treize enfants dont cinq étaient morts jeunes. Trois avaient eu dans leur enfance des symptômes suspects. La malade avait, au moment de sa naissance, toutes les apparences de la santé; mais à trois semaines elle eut un « aphthe » grave et un coryza. Sa bouche devint très malade, et des accidents se déclarèrent à l'anus, qui durèrent un an et furent très difficiles à guérir. La mère reconnaissait avoir eu la syphilis.

On voyait dans les deux yeux les traces d'une kératite ancienne, les cornées étaient opaques par places, les iris amincis et décolorés, les pupilles adhérentes. La malade avait l'aspect caracté-

ristique de la syphilis héréditaire. J'ignorais à cette époque les particularités que présentaient les dents et je ne les examinai pas. Pendant qu'elle était en traitement, sa mère accoucha de son quatorzième enfant, qui, bien portant à sa naissance, fut atteint, quelques semaines après, de coryza grave et d'une éruption cuivrée caractéristique. Il guérit sous l'influence du mercure. L'historique de la famille est par cela même une preuve remarquable de la longue persistance de la diathèse syphilitique chez les parents, de sa disposition à être plus grave chez le premier né, et à se répartir très inégalement chez les autres.

Obs. 36. — Aspect et historique de syphilis héréditaire. — Inflammation des cornées durant depuis longtemps. — Large staphylome de l'une d'elles.

Emma M., 9 ans. Aspect très caractéristique de syphilis, nez affaissé, laryngite striduleuse avec aphonie, nodosités sur la face des tibias, larges cicatrices dans le pharynx. Elle avait eu dans son enfance les yeux malades, du coryza et des « aphthes ». La mère s'était mariée deux fois : de son premier mari elle avait eu sept enfants bien portants ; du deuxième, trois mort-nés successifs (à terme), la malade et cinq autres dont quatre étaient morts dans la première enfance avec des symptômes suspects.

L'œil droit avait été entièrement détruit par un large staphylome de la cornée, dans la cornée gauche s'étendait un exsudat granité interstitiel. L'iris, autant qu'il était possible de le voir, paraissait mince et décoloré. Les paupières étaient affectées de blépharite tarsienne chronique. Elle avait eu, depuis son enfance, des ophthalmies répétées.

Obs. 37. — Kérato-iritis double à 10 ans. — Symptômes latents jusqu'à cet âge. — Historique de la syphilis chez la mère.

Mary O., 11 ans. Aspect de syphilis héréditaire marqué, un lupus érosif avait détruit le nez qui était de niveau avec la face. La luette et le voile du palais étaient détruits. Elle était l'aînée et la seule vivante, et n'avait présenté dans son enfance aucun symptôme suspect. La mère reconnut qu'aussitôt après son mariage

elle avait été infectée par son mari, et qu'elle avait eu des accidents constitutionnels. L'enfant avait été bien portante jusqu'à 10 ans, et c'était à cet âge que les manifestations à la gorge, aux yeux et à la face, avaient fait simultanément leur apparition.

Dans les yeux, on voyait les traces d'une kérato-iritis. Les deux iris étaient décolorés et amincis et les cornées rendues opaques par un exsudat interstitiel.

OBS. 38. — Historique et aspect de syphilis héréditaire. — Kérato-iritis double. — Aphonie. — Surdité et ulcérations du palais.

Elizabeth H., 15 ans, était à « City hospital fort chest diseases » en 1852. Elle était l'aînée de trois enfants, les autres étaient bien portants, mais sujets aux éruptions. Le père était un homme dissolu, sujet à des éruptions écailleuses et à des maux de gorge. Née bien portante, elle avait, de 3 semaines à 1 an, souffert de coryza et « d'aphthes », elle avait été ensuite bien portante jusqu'à 5 ans. A cette époque, ses yeux s'enflammèrent, sa gorge s'ulcéra et elle devint sourde. Elle était chétive, et chez elle l'aspect syphilitique était bien marqué. Elle avait des ulcérations à la partie postérieure du pharynx et sur les piliers. La luette était détruite, ainsi qu'une partie du voile du palais. Elle était entièrement sourde, aphone, avec du sifflement laryngé lorsqu'elle était enrhumée. Quoique la maladie eût dix ans d'existence, les cornées étaient encore si opaques, que les iris ne pouvaient être vus distinctement. Il semblait néanmoins qu'il y eût des synéchies ; les iris étaient amincis et ardoisés.

Elle fut soignée pendant quelques mois pour sa gorge, par le D^r Risdon Bennett, et fut améliorée par les fumigations mercurielles, les iodures et les toniques. Pendant tout le temps qu'elle resta sous mon observation, aucun changement ne s'opéra dans ses yeux.

OBS. 39. — Restes de kérato-iritis double. — Aspect de syphilis héréditaire. — Nez et palais détruits par des ulcérations.

Alice S., 17 ans. Aspect de syphilis héréditaire très marqué. Le voile du palais et une partie du nez étaient détruits par des

ulcérations. Elle avait un psoriasis de la face et des fissures aux angles de la bouche. La mère n'avait que quatre enfants vivants sur dix, la malade était la troisième et l'aînée des vivants. Les autres étaient morts très jeunes. Nous ne pûmes avoir aucun renseignement sur les symptômes qu'elle avait présentés pendant son enfance. Depuis l'âge de 3 ans, elle avait toujours été malade ; à cette époque, elle s'était introduit dans une narine un pois qui avait causé l'ulcération.

On voyait dans ses yeux les traces d'une kérato-iritis ancienne ; les cornées étaient amincies, dilatées et légèrement opaques, les iris amincis et les pupilles entaillées. La première attaque avait eu lieu à l'âge de 6 ans, et elle avait été soignée par plusieurs oculistes. J'ai douté de la véracité du récit de la mère, qui disait que la tache héréditaire avait attendu l'âge de 3 ans pour se manifester. M. Curling, par qui elle fut soignée plus tard, à « London hospital », pratiqua, avec succès, l'autoplastie pour lui refaire un nez.

Obs. 40. — Aspect et historique de syphilis héréditaire. — Kératite subaiguë double. — Amélioration par le traitement spécifique.

Mary N., 9 ans. Physionomie caractéristique, avec des apparences et une coloration assez belles. Elle était la deuxième de six enfants, dont trois seulement survivaient, et dont plusieurs avaient présenté, dans leur jeune âge, des symptômes suspects ; elle avait eu elle-même jadis une ophthalmie, du coryza, mal à la bouche, et sur tout le corps une éruption ulcérée dont il restait de nombreuses cicatrices. Tous ces accidents avaient disparu à l'âge de 2 ans, et depuis cette époque, jusqu'au jour où les yeux furent attaqués (intervalle de neuf ans), elle s'était bien portée. La cornée gauche fut attaquée en décembre 1856, la droite un peu plus tard, elle avait de vives douleurs circum-orbitaires. Les deux cornées devinrent très opaques, roses et déformées. Un premier traitement aux toniques, etc..., n'amena que de très légères améliorations qui, au contraire, devinrent considérables sous l'influence de l'iodure.

Obs. 41. — Altérations permanentes des deux yeux par une

attaque de kérato-iritis. — Physionomie de syphilis héréditaire.

Matilda P., admise dans le service de M. Bowman. Les yeux avaient été fortement endommagés par une kérato-iritis survenue quatorze ans auparavant. Sa vue était très imparfaite, les pupilles immobiles, les iris minces et décolorés, les cornées opaques, avec une sorte de pointillé. Les globes avaient acquis ce mouvement rotatoire ¹ qui indique généralement que la vue a été très affectée depuis l'enfance. Je ne pus voir sa mère, mais j'ai su qu'à 5 ans elle avait eu un coup d'air et que bientôt après elle était devenue aveugle. Elle n'était pas encore réglée et était très sujette aux maux de gorge. Elle avait la physionomie de la syphilis héréditaire très marquée; lèvres fissurées, etc..., elle était entièrement sourde, avait les cheveux clairsemés, et des plaques de psoriasis sur la face; elle avait eu de l'otorrhée pendant son enfance. C'est M. Bowman qui fit le diagnostic de syphilis héréditaire, et je le remercie d'avoir attiré mon attention sur cette malade. M. Bowman lui procura par la suite une grande amélioration, en pratiquant une pupille artificielle. L'état des cornées était tel qu'il empêchait un examen suffisant avec l'ophtalmoscope; il y avait probablement des altérations profondes.

OBS. 42. — Kérato-iritis double coïncidant avec une destruction phagédénique du nez et du voile du palais.

Mary D., 8 ans, Irlandaise. Je n'ai sur elle que les notes suivantes: le nez était au même niveau que la face et avait été détruit, ainsi que le voile du palais, par une ulcération phagédénique. Les yeux avaient été affectés de kérato-iritis grave; elle était « à Saint-Bartholomew hospital »; je portais le diagnostic de

1. Ce symptôme indique-t-il habituellement une altération des parties profondes? Il semble que l'œil acquiert ces mouvements rotatoires pour permettre à la rétine si elle a conservé un petit point normal de saisir les rayons lumineux. Le même fait ne peut-il pas se produire aussi dans le cas où la cornée est inégalement transparente, et où les opacités sont groupées en petits points distincts? (Note de l'auteur.)

syphilis héréditaire, et M. Wormald, dans le service duquel elle était, fut de mon avis.

OBS. 43. — Kérato-iritis gauche. — Même lésion dans l'œil droit plus de deux ans après. — Physionomie syphilitique. — Exostoses, etc...

Annie M. Q., 14 ans. Je la vis à « Saint-Bartholomew hospital » dans le service de M. Wormald, qui avait reconnu la nature spécifique des accidents qu'elle présentait ; elle était chétive et son aspect très caractéristique. On constatait des exostoses sur les tibias, et des rides cicatricielles aux angles de la bouche. Elle était orpheline et fille unique, et on ne put obtenir aucuns détails sur son enfance. Il y a trois ans, une des exostoses du tibia s'ulcéra et une portion d'os se détacha. Elle eut à la même époque une ophthalmie gauche qui dura longtemps. Sa vue n'avait faibli que trois mois avant son entrée, et elle avait eu à cette époque des douleurs orbitaires très vives.

Je la vis trois ans après l'invasion de la maladie. Les iris étaient minces et marbrés, les pupilles adhérentes et irrégulières, et les cornées opaques dans leurs couches profondes. Les yeux ne paraissaient pas devoir être améliorés.

OBS. 44. — Kératite double grave. — Historique de syphilis infantile avec physionomie syphilitique.

Julia H., 10 ans, vint à « moorfields hospital » neuf mois après une attaque de kérato-iritis double très grave. Elle avait été traitée par des toniques, et la maladie en était à peine à sa période de déclin. Un exsudat d'un brun jaune, en contact avec les couches postérieures de la cornée, se voyait dans la chambre antérieure. Les cornées étaient rouges et les sclérotiques fortement congestionnées. Elle avait eu au début de la photophobie et des douleurs circum-orbitaires.

Une grande amélioration se produisit sous l'influence du traitement spécifique.

Elle avait l'aspect caractéristique de la syphilis. Dans son jeune âge, elle avait eu une éruption sur les fesses et souffert de coryza. Sa mère avait aussi une éruption suspecte de la face.

OBS. 45. — Kératite chronique simple. — Physionomie et dents caractéristiques.

Élisa D., 14 ans, fut admise le 28 février 1863, trois mois après une attaque de kératite de l'œil gauche. L'opacité était considérable, mais déjà sur son déclin. La physionomie était très caractéristique : teint pâle et terreux, incisives supérieures petites, entaillées ; serrées, et irrégulièrement rangées à cause d'une exfoliation partielle des alvéoles qui s'était faite lorsqu'elle était enfant.

En ce qui concerne l'historique de la famille, j'ai seulement appris qu'elle était l'aînée de cinq enfants vivants, que son père était un homme dissolu et que sa mère était dans un asile.

OBS. 46. — Kératite chronique double. — Dents et physionomie caractéristiques. — Amélioration par le traitement spécifique institué plus de deux ans après le début de la maladie.

John E. K., 16 ans, admis pour la deuxième fois le 10 juin 1858. Le D^r Bader reconnut tout de suite sa diathèse et prescrivit du bichlorure de mercure à petites doses. Je ne le vis qu'au mois de mars de l'année suivante. Il était le seul survivant de trois enfants : son père était à la campagne, sa mère dans un asile, de sorte qu'on ne put obtenir aucun historique de la famille. Sa physionomie et ses dents étaient caractéristiques... Il avait eu une kératite double grave, trois ans auparavant.

Lors de sa première admission, la maladie datait de six semaines ; et il quitta l'hôpital après avoir suivi, sans amélioration, un traitement pendant sept mois. Il fut pendant longtemps presque aveugle, pouvant à peine distinguer la lumière de l'ombre. A sa réadmission, il était dans le même état, qui subsista plus de six mois. L'attaque avait duré deux ans et huit mois, lorsque (10 juin 1858) le D^r Bader ordonna le bichlorure à la dose de 1/15^e de grain trois fois par jour. Autant qu'on peut l'affirmer, aucun traitement spécifique n'avait été suivi jusque alors. Le bichlorure fut continué jusqu'au 7 mars 1859. A cette époque, l'amélioration était telle que l'opacité était limitée au centre de

la cornée ; et avec l'œil gauche le malade pouvait lire les petits caractères.

OBS. 47. — Kératite chronique double. — Physionomie suspecte, dents caractéristiques.

Frances W., 14 ans, atteinte, depuis deux ans, de kératite chronique double. La physionomie était peu caractéristique, mais ses dents l'étaient bien davantage. Elle avait de violentes douleurs osseuses craniennes et on voyait sur sa face les traces d'éruptions passées. Je n'ai aucune note concernant sa famille. Elle avait été admise pour une nouvelle ophthalmie qui durait depuis deux mois : — les deux cornées étaient très opaques.

OBS. 48. — Kératite aiguë simple. — Physionomie et dents suspects. — Historique de syphilis infantile.

Mary Ann. L., 12 ans, jeune fille pâle, faible et mal portante, admise, le 7 mars 1859, pour une kératite aiguë gauche dant d'un mois. Il me sembla apercevoir du pus dans le centre de la cornée entre ses couches. Sa surface tout entière était rouge cerise foncé, et cette coloration paraissait due à l'entrelacement des vaisseaux (planche 4, fig. 4) ; elle était considérablement bombée et entièrement opaque. Les gencives étaient malades par le fait d'un traitement mercuriel à hautes doses prescrit avant son entrée à l'hôpital. L'autre œil n'était pas affecté. L'historique était concluant. La mère avait contracté, peu de temps après son mariage, la vérole de son mari, et la malade sa première née, avait été soignée, jusqu'à l'âge de 4 an, à « Saint-Bartholomew hospital » pour une éruption aux fesses, et d'autres accidents attribués à la syphilis héréditaire. A 4 an, sa santé s'était améliorée, et depuis cette époque jusqu'au mois dernier, elle n'avait eu aucun accident spécifique. Quatre enfants étaient nés après la malade et deux étaient morts très jeunes.

Dans ce cas, malgré l'évidence des antécédents, la médication spécifique ne produisit pas de grands résultats. Avant son entrée, elle avait été salivée ¹ Durant les dix premiers jours (c'était une

1. En Angleterre on donne le mercure jusqu'à salivation (note du traducteur.)

malade du dehors), elle prit trois fois par jour trois grains d'iode de potassium, mais sans résultat. L'inflammation restait à l'état aigu et la désorganisation de la cornée était menaçante. Soupçonnant que l'inefficacité du traitement était due aux mauvaises conditions hygiéniques dans lesquelles la malade se trouvait chez elle, je me déterminai à l'admettre. Une amélioration rapide se manifesta. La cornée droite fut néanmoins attaquée et arriva graduellement à avoir l'aspect du verre dépoli. La dernière fois que j'ai vu cette malade, il y avait sur la cornée une légère opacité qui sera probablement permanente.

J'ajoute à cette observation une planche représentant les dents supérieures de cette jeune fille : elles sont intéressantes par l'extrême irrégularité de leur dimension, et la petitesse de plusieurs d'entre elles. Elles ne sont pourtant pas aussi typiques que celles qu'on trouvera quelques pages plus loin, et dont les incisives centrales sont atrophiées et entaillées symétriquement. Je n'avais jamais vu auparavant une inflammation aussi aiguë des cornées en connexion avec la syphilis héréditaire. On ne peut expliquer cette gravité exceptionnelle que par la mauvaise santé de la malade, ajoutée aux mauvaises conditions hygiéniques dans lesquelles elle vivait, et à la grande quantité de mercure qu'elle avait absorbée, et qui avait agi comme débilitant.

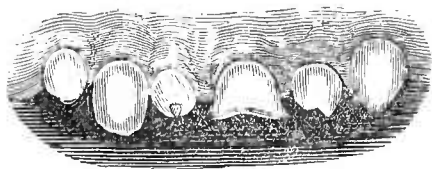


Fig. 1.

Obs. 49. — Kératite chronique double. — Dents caractéristiques. — Syphilis chez le père, etc.

M. H. amena à ma consultation son fils aîné, en mars 1859, pour une kératite interstitielle double. Il avait 15 ans, ne paraissait pas cachectique, mais son aspect faisait un contraste frappant avec celui de son père, qui était d'une robuste santé. Son nez était légèrement affaissé, sa face pâle avec de nombreux petits trous disséminés. L'état de ses yeux était caractéristique.

Dans les couches de la cornée se voyaient des exsudats blanchâtres, et elles étaient sillonnées de petits vaisseaux découpés en forme de croissants. Ses dents, petites et entaillées, étaient aussi caractéristiques que toutes celles que j'avais vues jusque-là.

Son père, qui avait d'abord nié tout antécédent syphilitique, finit par m'avouer qu'il avait eu un chancre avant son mariage. Il avait perdu un œil, et en l'examinant, je constatai une occlusion de la pupille qui me parut avoir été déterminée par une iritis négligée. L'inflammation, me dit-il, était survenue spontanément à 20 ans. A ma demande, il m'amena à sa seconde visite un autre de ses enfants. C'était une fille de 12 ans. Sa pupille était le siège d'adhérences consécutives à une iritis infantile, et sur le cristallin on voyait un exsudat laiteux. Elle avait un strabisme convergent et des oscillations des globes. Ses dents étaient petites et entaillées, mais à un degré moindre que celles de son frère. J'examinai les dents du père et de la mère qui ne présentaient aucune particularité dans leur forme.

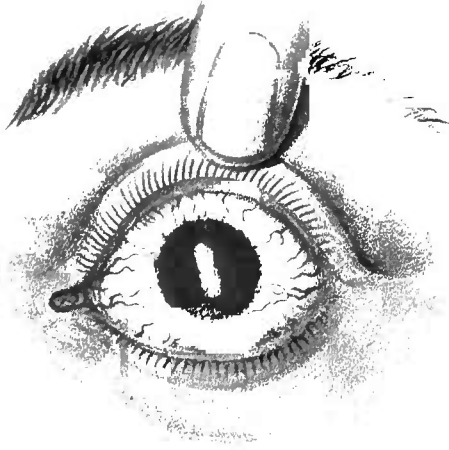
1^{er} août. — Je le traitai pendant trois mois. L'ophthalmie était grave, et pendant quelques semaines il fut complètement aveugle. Une amélioration rapide s'est produite dernièrement, et sa vue est aujourd'hui assez bonne. Le traitement a consisté en frictions mercurielles, en iodure, en fer, en vésicatoires derrière les oreilles, et en une bonne alimentation.

Mars 1860. — Il est maintenant bien portant, sa vue est bonne et ses cornées sont presque claires.

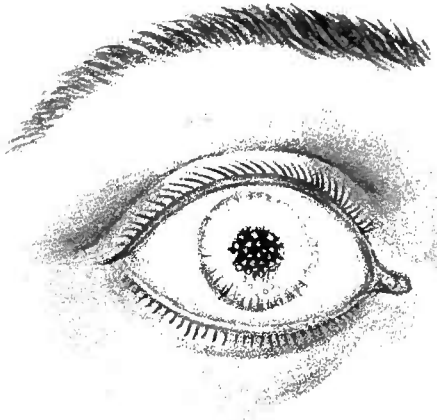
OBS. 50. — Restes de kératite chronique. — Physionomie et dents caractéristiques. — Syphilis infantile.

William F., 10 ans, le plus jeune de trois enfants vivants. Il avait perdu onze frères ou sœurs très jeunes. Une de ses sœurs vivante, aujourd'hui âgée de 13 ans, avait été soignée dans son enfance à cet hôpital pour une cataracte, au dire de la mère, mais le médecin avait cru à un accident spécifique. Tout jeune, William F. avait eu du coryza, mal à la bouche et à l'anus, et avait presque toujours été malade. La mère niait tout anté-

1



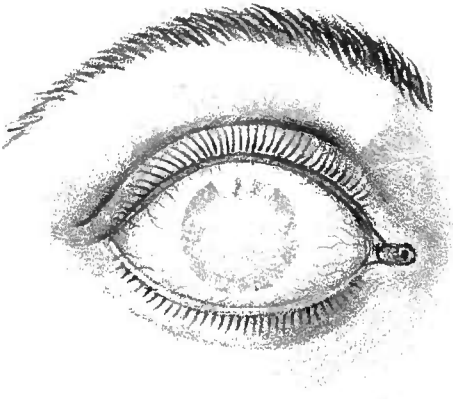
2



5



3



4

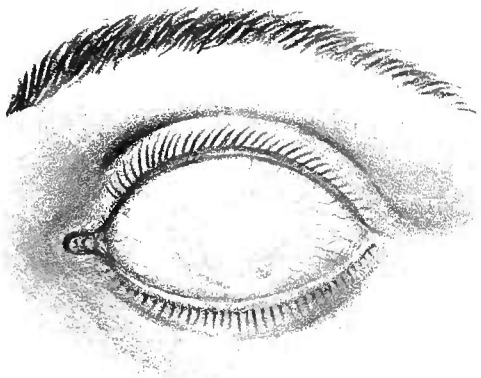


PLANCHE 1

Fig. 1. — Congestion extrême et injection des couches de la cornée. Kératite aiguë, pendant laquelle le centre de la cornée faillit se ramollir (Voir observation 48, p. 38).

Fig. 2. — Points d'exsudat terreux dans la lame postérieure de la cornée, et résultant d'une inflammation passée (Voir observation 3, page 108).

Fig. 3 et 4. — Les deux yeux du même malade (observation 55, page 42). Ces yeux ont été dessinés deux ans après l'attaque de kératite. Dans chaque œil, la substance et les couches postérieures des cornées sont occupées par un exsudat blanc-grisâtre, les couches superficielles des cornées sont exemptes de leucomes, et transparentes. A cause de cela, les opacités semblent être situées derrière une mince couche de verre.

Fig. 5. — Cet état se rencontre souvent chez les malades qui ont souffert de choroïdo-rétinite dépendant de la syphilis héréditaire.

C'est l'œil gauche de l'obs. 11, p. 95.

Le disque optique est obscurci, et ses vaisseaux atrophiés.

L'artère centrale est très petite et en partie cachée par l'exsudat inflammatoire.

cèdent syphilitique, mais elle avouait avoir été interrogée à ce point de vue par plusieurs médecins.

Le malade venait pour les suites d'une kératite chronique double qu'il avait eue trois ans auparavant. Les cornées étaient amincies, bombées, et encore légèrement opaques. Il était pâle

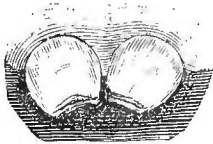


Fig. 2.

et cachectique. Ses dents, dont on voit ci-contre les incisives centrales, étaient caractéristiques. Les dents, très courtes, à entailles verticales à leur bord libre, convergeaient l'une vers l'autre. Elles étaient très étroites, moins larges en bas qu'en haut. Ces particularités

sont celles qu'on rencontre le plus souvent dans la syphilis héréditaire, et siègent surtout sur les incisives centrales supérieures.

OBS. 51 et 52. — Kératite chronique chez le frère et la sœur. — Dents et physionomie caractéristiques. — Autres symptômes plus marqués chez l'aînée.

John A., 7 ans, et sa sœur Élisabeth, 14 ans, furent admis le 28 février 1859. Chez tous les deux, la physionomie était tellement caractéristique, que je pus faire le diagnostic de syphilis héréditaire avant d'avoir examiné leurs yeux. Chez la sœur (c'était l'aînée), toutes les particularités étaient beaucoup plus marquées. Elle était enrouée, et avait aux angles de la bouche de larges fissures cicatricielles. A l'âge de 7 ans, ses yeux furent, pendant plusieurs mois, gravement affectés ; mais ses cornées ont aujourd'hui presque recouvré leur transparence normale. Les yeux du frère avaient été enflammés récemment, à un degré moindre que ceux de la sœur, et une amélioration se produisait déjà. Les dents de la jeune fille étaient petites, crochues et largement espacées ; celles du jeune garçon étaient larges et ne différaient du type normal que par des entailles en forme de scies. Je n'ai pu obtenir de renseignements sur leur enfance.

OBS. 53. — Kératite chronique double. — Dents caractéristiques. — Guérison par le traitement spécifique.

Frédéric S., 11 ans, fut admis en août 1858 pour une kératite double. Le traitement spécifique (iodure et mercure) fut adopté et l'affection ne devint pas très grave. En mars 1859, il était bien guéri, et ses cornées étaient entièrement claires. Sa physionomie n'était pas très caractéristique, mais ses dents étaient assez typiques pour permettre le diagnostic.

La planche ci-contre montre ses incisives supérieures qui sont presque la répétition de celles de l'observation 50. Je ne pus voir personne de qui obtenir des renseignements sur son enfance, aussi est-il important de noter le fait suivant qui confirme le diagnostic.

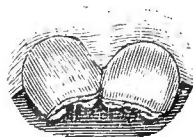


Fig. 3.

Son frère aîné, âgé de 13 ans, avait des dents plus typiques et une physionomie plus caractéristique. Il n'avait jamais eu mal aux yeux, mais il était myope depuis sa plus tendre enfance.

OBS. 54. — Kératite double grave. — Dents typiques. — Lésions oculaires incurables.

Mary Ann. H., 19 ans, grande et belle jeune fille qui, à l'exception d'une peau pâle et flasque, présentait à peine quelques signes de la diathèse hérédito-syphilitique. Elle avait été soignée comme externe à l'hôpital, il y avait près de trois ans¹ J'ai étudié ce cas très attentivement, parce qu'il montre le processus typique de la kératite chronique grave. L'inflammation, qui avait commencé dans l'œil gauche, attaqua le droit bientôt après. Les deux cornées devinrent, dans l'espace de trois mois, tellement opaques, que la malade fut complètement aveugle. L'exsudat interstitiel était considérable, et avait revêtu dans les deux yeux une teinte rosée particulière, absolument différente de celle que provoque l'entrelacement des capillaires. Les cornées étaient difformes, et on perdit pendant un certain temps tout espoir de guérison. Pendant six mois, on fut obligé de la conduire comme une aveugle.

1. Cette observation a déjà été publiée en juillet 1859, je la recopie sans en changer un mot. (Note de l'auteur.)

Neuf mois après l'attaque cependant, l'éclaircissement de la cornée s'opéra graduellement, et tout permet d'espérer que l'amélioration sera plus grande qu'on ne l'avait cru tout d'abord. Il ne reste dans l'œil gauche qu'un petit point d'opacité, et elle peut aujourd'hui lire avec cet œil. La cornée droite est toujours le siège d'un exsudat blanchâtre considérable qui ne se résorbera probablement pas.

Cette malade n'avait pas été soignée par moi seulement, et pendant la première année aucun traitement spécifique n'avait été adopté, on avait eu recours aux toniques et aux emménagogues. L'absence, chez elle, de l'aspect caractéristique nous avait fait faire fausse route, et nous ne pensâmes pas qu'elle pouvait être une exception à la règle générale. Je ne considérais pas à cette époque l'état des dents comme un symptôme et je n'avais pas l'habitude de les examiner. Aussi fut-ce avec une joie très grande que je trouvai en regardant sa bouche pour la première fois, un an après son admission, toutes les altérations dentaires de la syphilis. Les incisives supérieures en particulier étaient profondément entaillées, courtes et de mauvaise couleur.

Cette observation est précieuse pour moi et pour ceux qui partagent mes idées, car j'estime que la coïncidence de la kératite interstitielle et des entaillures des incisives supérieures, est suffisante pour permettre de soupçonner fortement la syphilis héréditaire même en l'absence de tout historique de la famille.

Dans le cas actuel, les seuls renseignements que je possédais sur sa famille étaient les suivants : La mère, que je vis fréquemment, était une forte femme qui avait eu quinze enfants. Huit étaient morts tout jeunes (un par accident) la malade était la deuxième et l'aîné, un garçon, était vivant et bien portant.

Aucunes questions directes ne furent posées.

Obs. 55. — Kératite double d'une gravité exceptionnelle affectant les couches profondes. — Cécité complète. — Physionomie et dents caractéristiques.

Dans ce cas, la marche de la kératite diffère essentiellement

de celle qu'on remarque habituellement. Je n'ai pu l'observer jusqu'ici que deux ou trois fois, et je n'ai pas eu l'occasion de voir son mode de production ¹. A la période où j'ai pu l'observer, la cornée avait conservé sa forme. Sa surface et ses couches superficielles étaient indemnes de tout exsudat et de toute vascularisation. Derrière elle cependant, et probablement dans ses couches profondes, on voyait une masse dense, d'un gris blanchâtre, qui cachait entièrement la pupille et l'iris, et dans laquelle on pouvait voir aisément des ramifications vasculaires. Cet état est tout spécial et diffère essentiellement de toutes les formes de leucome que j'ai pu voir. L'exsudat avait la même forme et la même dimension que la cornée et la transparence des couches superficielles permettait de voir sa structure et sa conformation. Est-ce simplement un exsudat qui remplit la chambre antérieure et qui s'est moulé derrière la cornée ? J'ai souvent demandé à des oculistes expérimentés d'examiner ces yeux et de me dire si c'était la cornée ou la chambre antérieure qui était le siège de cette exsudation, et je n'ai jamais reçu de réponse concluante. Il est certainement impossible de se former une opinion avec un examen extérieur seul. Je crois que les couches profondes de la cornée et sa surface libre sont affectées par l'exsudat, et que l'iris n'est pas habituellement atteint. Par je ne sais quel processus, la cornée s'éclaircissait quelquefois d'une façon surprenante et on pouvait voir que l'iris avait conservé sa couleur normale, etc..., ce qui n'aurait pu avoir lieu s'il avait été englobé dans le produit inflammatoire organisé. L'affection est symétrique, et tout le temps qu'elle dure, le malade, naturellement, est complètement aveugle.

Joseph R., 14 ans, chétif, avec des dents et une physionomie caractéristiques, fut admis en décembre 1858. Ses yeux étaient dans l'état décrit plus haut (voir planche 1, fig., 3 et 4). Il pouvait seulement distinguer la lumière de l'ombre, et quelques personnes firent des démarches pour le faire entrer dans un

1. Comme j'ai l'habitude d'employer le traitement spécifique au début, J'espère ne jamais le voir dans ma pratique. (Note de l'auteur.)

asile d'aveugles. Il avait été traité jusque alors dans un autre hôpital ; et les sétons qu'on lui avait mis aux tempes avaient déterminé des ulcérations avec tuméfaction des bords.

Il avait pris de l'huile de foie de morue et des toniques, mais aucun remède spécifique. L'inflammation avait commencé en novembre 1857 et s'était rapidement développée dans les deux yeux. Il avait eu beaucoup de larmolement et de la photophobie. La mère m'avait donné les renseignements suivants : Son aîné était vivant et en bonne santé ; avant la naissance de son deuxième enfant, elle avait aux parties une écorchure qui fut suivie d'un mal de gorge. Cet enfant-là eut de la syphilis infantile et fut soigné par les D^{rs} Davis et Rées qui ne portèrent pas de diagnostic. Il eut plus tard une ophthalmie double, et un de ses yeux est encore malade. Son troisième enfant, aujourd'hui âgé de 16 ans, eut aussi une ophthalmie, et sa vue est encore très imparfaite. Celui-là eut à trois semaines des accidents indiscutables de syphilis héréditaire, et pour lesquels il fut soigné longtemps. Le malade est le quatrième et il a eu pendant son enfance des symptômes suspects. Une sœur plus jeune que lui est bien portante. Deux enfants sont morts, l'un mort-né, l'autre d'une affection cérébrale à deux mois et demi.

J'ai soigné Joseph R. pendant plus de deux ans. Il prit, mais sans grande amélioration, du bichlorure à petites doses pendant longtemps. J'employai alors les iodures, les exsudats étaient néanmoins trop bien organisés pour céder à la médication, puisque son acuité visuelle devint à peine suffisante pour lui permettre de voir les ombres. Il n'eut pas de rechutes. Comme je n'avais aucun espoir de le guérir, je le fis envoyer, en janvier 1861, dans une école d'aveugles. C'est le seul cas de cécité que j'aie vu se produire par le fait d'une kératite.

Obs. 56. — Opacité permanente consécutive à une kératite interstitielle grave. — Physionomie et dents caractéristiques,

Louise W., 17 ans. Grande fille, pâle, aux tissus flasques, fut admise dans le service de M. Dixon, trois ans après la première invasion de la maladie.

L'attaque avait été évidemment très grave et avait laissé dans les deux cornées une opacité qui nuisait beaucoup à la vision. M. Dixon fit dans l'œil droit une pupille artificielle juste en face de la partie la plus claire de la cornée. La vue fut grandement améliorée. L'œil droit avait été attaqué le premier, le gauche quelque temps après.

Il y a de cela environ trois ans. Elle fut soignée par un médecin qui lui administra, dit-elle, des médicaments « qui lui rendirent la bouche très malade ». Pendant six mois, elle fut presque aveugle, elle pouvait seulement distinguer la lumière. Son aspect et ses dents surtout étaient caractéristiques. Elle était la quatrième enfant, et la seule fille vivante d'une famille de neuf. Six garçons étaient vivants et bien portants. Deux filles étaient mortes très jeunes.

Obs. 57. — Reste d'opacité provenant d'une kératite interstitielle.— Physionomie et dents caractéristiques. — Surdité.

Archibald Mac. N., 13 ans. Les entailures des incisives supérieures et les cicatrices des angles de la bouche indiquaient suffisamment chez lui la diathèse spécifique. Il fut admis le 8 mai 1859. Les deux cornées étaient devenues opaques à la suite d'une kératite chronique survenue trois ans auparavant et pour laquelle il avait été soigné à l'hôpital de « Charing-Cross ». Il avait été pendant quelque temps presque aveugle, c'est à peine s'il pouvait apercevoir la lumière. Il était l'aîné de trois enfants vivants; les deux plus jeunes étaient âgés de 4 et de 9 ans. Il était devenu très sourd à la suite d'une otorrhée.

Obs. 58. — Restes d'opacité, suite d'une kératite chronique droite. Dents caractéristiques. — Historique suspect de la famille.

William S., 12 ans, du Yorkshire, fut admis le 8 mai 1859. La physionomie était suspecte et les dents caractéristiques. La mère nous dit qu'elle avait perdu quatre enfants nés avant le malade, dont deux mort-nés, le quatrième très jeune. Le malade avait été très délicat pendant sa première enfance, et une otorrhée l'avait laissé un peu sourd.

L'œil gauche n'avait jamais souffert, l'œil droit avait été le siège d'une kératite interstitielle, quatre ans auparavant.

Les incisives centrales supérieures offraient une particularité que je n'avais jamais vue. Quoique percées depuis plus de trois ans elles dépassaient à peine le niveau de la gencive d'une ligne ou deux ; elles étaient d'une très mauvaise couleur et leurs bords étaient irréguliers et entaillés. Les incisives supérieures de première dentition étaient tombées de bonne heure, et pendant plusieurs années les mâchoires étaient restées dégarnies. Il n'avait qu'un frère de vivant, âgé de 6 ans, et dont les yeux n'avaient jamais souffert.

OBS. 59. — Kératite chronique double. Maladie de la rétine, etc. — Syphilis chez les parents. — Syphilis infantile. — Physionomie et dents caractéristiques.

Charles B., 26 ans, dont les dents et la physionomie étaient très caractéristiques, fut admis pour la deuxième fois en février 1859. Il avait été soigné six ans auparavant, pendant longtemps et probablement pour une kératite interstitielle, nous ne pûmes malheureusement avoir aucun renseignement. Les cornées, quoique opaques dans une grande étendue, étaient encore suffisamment claires pour permettre un examen ophtalmoscopique. Le malade se plaignait de diminution de la vue à droite. Les milieux de l'œil et la rétine étaient brumeux, et plus exsangues qu'il ne convient. L'entrée du nerf optique était très aplatie.

La mère m'avoua avoir contracté la syphilis de son mari quelques années avant la naissance du malade. Elle avait mis au monde avant cette époque plusieurs enfants bien portants. Le premier qu'elle eut après son accident mourut d'une éruption sur les fesses et de quelques altérations spécifiques. Le malade eut les même accidents. On désespérait de l'élever. Elle avait encore cinq enfants plus jeunes et bien portants.

Presque immédiatement après la seconde admission, une rechute de kératite se produisit. Un traitement aux frictions mercurielles et à l'iodure de potassium amena, pendant les quelques mois qu'il resta à l'hôpital, une amélioration lente.

OBS. 60. — Kérato-iritis double. — Physionomie caractéristique, etc.

Thomas H., 12 ans. C'est un enfant d'un « Workhouse ». Son père est mort, sa mère vagabonde ; et comme on le conçoit, je n'ai pu avoir aucun renseignement ni sur l'un ni sur l'autre. Il a une sœur plus âgée que lui, qui pendant longtemps a eu très mal aux yeux. Chez lui, l'attaque a commencé il y a deux ans et a affecté les deux yeux. Il y a une occlusion presque complète de la pupille gauche, consécutive à l'iritis, et les deux cornées sont opaques. Il a l'aspect syphilitique prononcé. Son nez est large et affaissé, il a des cicatrices aux commissures des lèvres, et des trous dans la figure. Ses dents, loin d'être atrophiées, sont très larges, mais les incisives supérieures ont sur leur face antérieure un sillon transversal. La canine supérieure gauche n'est pas encore percée, mais celle de droite, percée depuis un mois environ, présente à son sommet un rétrécissement, que j'ai vu souvent au sommet des canines à la fois chez les syphilitiques et chez d'autres malades, mais jamais aussi prononcé que dans ce cas-ci. C'est chez les syphilitiques qu'il est le plus marqué, et c'est pour cette raison que j'en fais un signe suspect, mais pas concluant.

OBS. 61. — Kératite double, ancienne. — Dents caractéristiques. Ce cas fut pour moi d'un intérêt particulier. Avant de l'avoir observé, lorsque les malades venaient pour une maladie des yeux, je n'examinais leurs dents que lorsqu'ils avaient eu une kératite interstitielle. Chez celui-ci le contraire eut lieu ; c'est en inspectant ses dents que mes soupçons furent éveillés, et c'est en examinant ses yeux que je me convainquis à nouveau de la justesse de mon opinion, c'est-à-dire de la connexion habituelle de la kératite interstitielle, avec des dents incisives supérieures entaillées.

Mary-Ann. W., 17 ans, d'une santé moyenne, s'adressa à moi à « Metropolitan free hospital », le 6 mai 1859, pour une plaie de la lèvre supérieure. La lèvre tout entière était enflée, et la plaie, qui était superficielle, avait les bords blanchâtres. Quoiqu'elle fût

délicate et que son nez fût un peu large, je n'aurais certainement rien soupçonné, si, en soulevant sa lèvre, elle ne m'eût montré ses dents supérieures. Les incisives centrales étaient largement espacées et entaillées, les quatre canines avaient, à leur sommet, le rétrécissement que j'ai mentionné dans le cas précédent. Les incisives étaient très typiques. Je regardai immédiatement les yeux et je constatai une légère opacité de la cornée due à un exsudat interstitiel ancien. Les cornées étaient bombées et amincies à leur centre. Les chambres antérieures avaient une largeur anormale et les iris étaient ternes. Elle me dit que ses yeux s'étaient enflammés pour la première fois quatre ans auparavant et qu'elle avait été soignée pendant plusieurs mois dans un « ophthalmic hospital ». Comme elle allait plus mal, elle était allée demander un conseil à feu M. Alexander qui la soigna pendant plus de deux ans. Pendant dix-huit mois, elle ne ressentit aucune amélioration, et pendant quatre mois elle fut presque aveugle. Elle pouvait à peine se conduire. L'œil droit avait été le premier affecté. Une otorrhée qui datait de l'enfance l'avait laissée un peu sourde. Je ne pus avoir sur sa famille que les renseignements suivants : Sa mère avait perdu sept filles pendant leur enfance, il ne lui restait que la malade et deux garçons plus âgés.

OBS. 62. — Kératite interstitielle double chez une juive. — Dents entaillées et typiques. — Pas d'historique.

Priscella R., 15 ans, juive de Portsmouth, fut admise en juillet 1849. Les deux yeux étaient affectés de kératite interstitielle. La cornée gauche était atteinte depuis trois mois et la droite depuis un mois. Les incisives centrales supérieures étaient typiques. Je n'ai pas vu sa mère et je n'ai, par conséquent, pu savoir si elle avait eu des accidents spécifiques pendant son enfance. J'ai appris cependant qu'elle était la deuxième de onze enfants dont trois étaient morts.

C'est la seule juive atteinte de kératite interstitielle que j'aie vue jusqu'ici. J'avais auparavant l'habitude de faire remarquer la rareté de cette affection chez les juifs, fait qui coïncidait avec

la théorie de l'origine de la syphilis. Comme je l'ai autrefois prouvé, la syphilis est relativement rare chez ce peuple.

OBS. 63. — Kératite interstitielle et dents typiques. — Syphilis chez les parents. — Syphilis infantile.

Cette observation est d'une grande valeur et montre le degré de confiance qu'il faut accorder à la malformation dentaire comme signe de syphilis héréditaire.

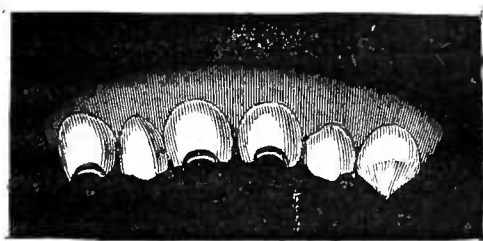


Fig. 4.

Charlotte S., 12 ans, se présenta un matin à ma consultation à « ophthalmic hospital », une photophobie intense la forçait à tenir

les yeux fermés. Comme cela n'est pas rare en pareille circonstance, elle montrait ses dents supérieures. Voyant que ses incisives étaient entaillées, je les examinai attentivement. Elle avait une rangée de dents très caractéristiques et qui sont dessinées ci-contre. A part les dents, elle n'avait dans sa physionomie rien de bien suspect. Sa peau était pâle et flasque, le dos de son nez un peu large, mais il n'était pas affaissé.

Je fis observer aux étudiants qui l'examinaient que ses dents étaient aussi typiques que je pouvais le désirer pour mettre à l'épreuve la valeur de ce signe. Je leur dis que j'avais diagnostiqué la syphilis héréditaire rien qu'en les voyant.

Nous examinâmes ses yeux, et tous deux étaient atteints de kératite interstitielle bien caractérisée. Je pris la mère à part et je lui demandai si son mari était sain. Elle me répondit spontanément qu'il lui avait donné la vérole quinze ans auparavant. Elle en avait souffert pendant sept mois environ, et elle était à cette époque enceinte de deux mois. L'enfant vint au monde à terme et paraissait bien portant, mais il dépérit vite et mourut à un mois. Sa grossesse suivante se termina à six mois par une fausse couche, et la troisième par une autre fausse couche à huit mois. Son quatrième enfant, qui est la malade, était chétif et délicat, et il avait souffert de coryza, etc. Elle n'avait pas eu d'autre enfant.

La k ratite avait affect  l' il gauche, six mois avant son admission, et le droit, quinze jours plus tard. Elle est encore en traitement.

OBS. 64. — K ratite interstitielle et dents typiques. — Syphilis tertiaire chez la m re.

Le sujet de cette observation est une jeune fille de 12 ans que je vis incidemment en traversant les salles d'un de nos plus grands

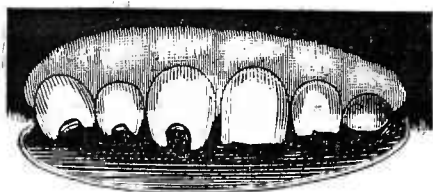


Fig. 5.

h pitaux. Au moment o  je passais, le m decin dans le service duquel elle  tait, dictait   son chef de clinique le diagnostic de « ophthalmie strumeuse » ; je lui fis remarquer

que les dents avaient tous les caract res de la syphilis h r ditaire. Je crois que mon observation aurait  t  accueillie avec un sourire d'incr dulit , si, par hasard, la m re de cette jeune fille, qu'on avait re ue avec elle, n'avait occup  le lit voisin. Son cr ne  tait couvert de cicatrices d'exostoses anciennes. Elle avait sur son  paule droite, son bras, etc..., de vastes ulc res serpigineux, sur la nature desquels on ne pouvait avoir aucun doute. Elle niait n anmoins tout accident primitif. Les exostoses  taient survenues neuf ann es auparavant. Elle avait perdu trois enfants, la malade  tait l'a n e et la seule vivante.

OBS. 65. — K ratite droite. — Gu rison. — K ratite gauche six mois apr s. — Aspect de syphilis h r ditaire. — Historique suspect de la famille.

William H., 7 ans, fut amen    l'h pital par son p re, policeman remarquablement robuste, le 1^{er} novembre 1858. L'aspect ch tif et d licat de l'enfant contrastait avec celui du p re. Il avait une grosse t te, un nez large, des cicatrices sur les l vres, et une fissure sur le dos de la langue. Il avait toujours  t  d licat et avait  t  soign  pendant son enfance pour un coryza et une  ruption si geant sur le front et les fesses. Les yeux avaient  t  atteints pour la premi re fois, huit mois auparavant. L' il droit seul fut affect , et soign  pendant quatre mois   cet h pital.

La cornée droite est aujourd'hui parfaitement claire, mais depuis dix jours la gauche est devenue brumeuse et opaque (verre dépoli), l'iris n'est pas affecté.

Historique de la famille du malade. — Aucune question directe ne fut posée aux parents. Son père avait l'aspect qu'on sait, mais sa mère était plutôt délicate. Elle avait eu six enfants dont deux seulement vivaient. L'aîné était une fille qui mourut toute jeune, le second était le malade, le troisième avait souffert d'accidents suspects.

Sous l'influence du mercure en frictions et de l'iodure de potassium, la cornée gauche guérit rapidement.

Obs. 66. — Kératite double. — Aspect de syphilis héréditaire. — Traitement tonique. — Attaque grave et prolongée.

James W. O., orphelin et fils unique, âgé de 15 ans. Chez lui, l'aspect de syphilis héréditaire était très marqué. Il avait une peau pâle et terreuse, de nombreuses cicatrices au pourtour de la bouche et un léger psoriasis sur les joues. Il était sourd de l'oreille droite qui avait été jadis le siège d'un écoulement purulent. Depuis six mois, il avait les ganglions cervicaux engorgés. Une kératite intense avait envahi presque simultanément les deux yeux, en mai 1857. Il n'est pas probable que les iris aient été attaqués. En janvier 1858, les deux cornées, quoique améliorées, étaient encore brumeuses. La gauche était la plus malade. L'enfant resta six mois à l'hôpital. Le traitement fut surtout tonique. Il n'était pas dans mon service.

Obs. 67. — Kératite double. — Aspect de syphilis héréditaire. Accidents pendant l'enfance. — Traitement spécifique. — Guérison rapide de la cornée. — Exostoses sur le cubitus.

Georges B., 16 ans, fut admis en janvier 1858. Son aspect et ses dents étaient caractéristiques de la syphilis héréditaire, il était enroué et un peu sourd. La mère nous dit, qu'étant enfant, il avait été longtemps malade. Il avait eu un coryza, mal à la bouche, des ulcérations aux lèvres et à l'anus. Comme il était très chétif, elle ne le sevrà qu'à 3 ans, époque à laquelle il commença à marcher. Il avait eu récemment des ulcérations à

la gorge, qui avaient laissé une large cicatrice sur le voile du palais. Les yeux s'étaient enflammés pour la première fois, il y avait un mois environ. Tous les deux étaient manifestement le siège d'une kératite diffuse, et on voyait au centre de la cornée gauche une petite ulcération taillée en godet. Je prescrivis des onctions mercurielles sur le col et derrière les oreilles, et sept grains d'iodure de potassium à prendre trois fois par jour. Quinze jours après, il y avait déjà de l'amélioration, et dans la suite, les cornées s'éclaircirent.

Au mois de juillet suivant, George B. vint me trouver de nouveau pour des exostoses du cubitus gauche. Les deux cornées étaient alors parfaitement claires, à l'exception d'une brume légère qui se voyait dans le centre de la gauche.

Historique de la famille. — Il était l'aîné vivant de trois enfants. Quatre étaient nés avant lui, qui moururent très jeunes. Sur trois, nés depuis, un était mort.

Obs. 68. — Kératite double. — Aspect de syphilis héréditaire, dents typiques. — Syphilis chez le père.

Sahra-Matilda G., 8 ans. — Physionomie très marquée et dents très caractéristiques. Ses yeux s'étaient légèrement enflammés deux ans auparavant. La cornée droite était entièrement claire, mais dans la gauche un vaste exsudat interstitiel restait encore. Plusieurs rechutes avaient eu lieu depuis.

C'était pour une rechute de l'œil gauche que je l'admis en février 1860. Elle avait une photophobie intense. Une amélioration ne tarda pas à se produire avec l'iodure de potassium à hautes doses. L'œil droit s'enflamma de nouveau pendant qu'elle était dans mon service, mais cette nouvelle rechute dura fort peu de temps.

Historique de la famille. — Sa mère était morte et je ne pus obtenir sur son enfance que des renseignements très imparfaits. Elle était la quatrième enfant, mais la seule vivante de la famille, trois plus vieux qu'elle et un plus jeune étaient morts très jeunes. Chez plusieurs d'entre eux, on avait constaté des accidents suspects. Son père nous dit qu'avant son mariage il

avait eu deux fois des chancres, et une fois des ulcérations à la gorge. Il s'était guéri plusieurs mois avant son mariage et n'avait jamais rien eu depuis.

OBS. 69. — Kératite double grave. — Syphilis infantile. — Kératite chez une des sœurs du malade.

George C., 10 ans, admis le 13 février 1860, pour des opacités interstitielles des deux cornées. Le centre de la cornée droite était aminci au niveau de l'exsudat, et sur le point de s'ulcérer. L'attaque avait commencé quatre mois auparavant et avait été très grave. Les incisives centrales supérieures, largement entaillées, étaient longues, divergentes, avec des coins arrondis. Les autres dents n'étaient pas très déformées.

Historique de la famille. — Sa mère, mariée deux fois, avait eu, de son premier mari, treize enfants dont les trois derniers nés seulement survivaient. Le malade était l'aîné de ceux-là. Les dix qui étaient morts étaient tous venus à terme, mais n'avaient vécu que quelques jours. De son second mari, elle avait eu trois enfants. Le premier était mort-né, les autres presque aussitôt après leur naissance. Elle avait eu elle-même, étant enfant, très mal aux yeux, et ses cornées étaient encore le siège d'exsudats. Elle avait perdu une partie de sa mâchoire supérieure gauche, et plusieurs dents. Georges C. était né bien portant, mais à un mois il avait eu une éruption sur les fesses, les bras et la figure, un coryza et mal à la gorge pendant deux ou trois mois. Son père est, paraît-il, bien portant et n'a eu que du scorbut.

Une sœur, plus jeune que le malade, vint dans la suite à l'hôpital, pour une kératite interstitielle.

OBS. 70. — Kératite double. — Syphilis infantile. — Syphilis constitutionnelle chez le père.

Hugh L., 8 ans. Fut admis, le 3 novembre 1859, pour une kératite interstitielle ; c'était un enfant blond, de complexion délicate, qui avait encore ses dents de lait, à part les incisives centrales inférieures. La cornée avait l'aspect du verre dépoli, et la kératite était typique ; elle avait commencé dans l'œil droit un mois avant son admission. Son père, qui l'accompagnait,

était un homme robuste qui nous avoua avoir eu des chancres et des accidents constitutionnels, un peu avant son mariage (quatorze ans auparavant). Il avait été légèrement salivé et s'était cru entièrement guéri. Il s'était, du reste, toujours bien porté depuis. Il ne put nous dire si sa femme avait eu des accidents spécifiques; elle s'était toujours mal portée depuis son mariage et était morte de pleurésie cinq ans après. Elle avait mis au monde six enfants, et n'avait jamais fait de fausses couches. Les quatre premiers étaient morts un mois après leur naissance. Le malade était l'aîné des deux survivants. Pendant son enfance, il avait été traité par M. Startin, à l'hôpital des maladies de la peau. Le plus jeune était bien portant, mais il avait eu une éruption légère.

Obs. 71. — Kératite double. — Dents typiques, etc. — Syphilis constitutionnelle chez le père.

Charles B., 15 ans, admis le 10 octobre 1859. L'œil droit avait été atteint un mois avant son admission, et le gauche, quinze jours plus tard. La maladie était très marquée et les dents typiques. J'ordonnai des frictions mercurielles et l'iodure de potassium. Le 29 mars, il était presque guéri.

Historique de la famille. — Le père nous dit qu'il avait eu un chancre suivi d'un bubon, pour lesquels il prit du mercure. Une éruption survint dans la suite. Plus tard, se croyant guéri, il se maria. Sa femme était devenue six fois enceinte. Son premier enfant était une fille qui mourut, à 15 ans, de « consommation »; le deuxième était encore une fille, aujourd'hui âgée de 15 ans et bien portante; le troisième était mort-né, le quatrième vécut trois mois « il n'avait ni palais ni langue »; le cinquième avait 16 ans et était bien portant, le sixième était le malade.

Obs. 72. — Restes de kératite double. — Adhérences de l'iris. — Dents caractéristiques.

Hariet H., 16 ans, d'un Workhouse. Elle avait de vastes opacités permanentes et symétriques dans les deux cornées, des iris d'une couleur normale, des pupilles larges et irrégulières pigmentées à leur centre. Elle avait été atteinte de kératite à

l'âge de 5 ans, et soignée pendant quelques mois à « ophthalmic hospital ». Ses dents étaient atrophiées, entaillées et très caractéristiques.

Elle avait deux frères et une sœur plus jeunes qu'elle.

OBS. 73. — Restes de kératite double. — Syphilis infantile. — Maladie du genou.

Élisa B., 8 ans. Les cornées étaient bombées et portaient les marques d'une kératite double ancienne. Les dents avaient le type de celles de la syphilis héréditaire. Elle avait eu une inflammation phagédénique du genou droit ; à 6 mois, elle avait eu une éruption généralisée, et un coryza grave. Elle avait été traitée par M. Rees, qui avait porté le diagnostic de syphilis. La mère avait nié (et niait encore) tout antécédent spécifique. M. Rees, persistant dans son opinion, lui fit suivre le traitement et la guérit. La mère, très cachectique, avait eu quatre enfants : le premier était mort à 4 ans et demi, d'hydropisie ; le deuxième était la malade ; le troisième était mort aussi d'hydropisie après une fièvre scarlatine ; le quatrième, venu à huit mois, était mort dix jours après sa naissance, de consommation.

OBS. 74. — Kératite double. — Syphilis infantile. — Syphilis chez les parents.

Élisabeth M., 13 ans, fut admise le 15 juin. Elle avait de la kératite à droite, avec une vascularisation légère, mais pas d'iritis. L'inflammation durait depuis quinze jours, et jamais auparavant elle n'avait eu mal aux yeux. Ses dents étaient irrégulières, courtes, et les incisives centrales supérieures entaillées. Son nez était effondré, ses traits grossiers et son front protubérant. Je prescrivis l'iodure et les frictions mercurielles. Un mois plus tard l'œil gauche fut affecté.

Historique de la malade et de sa famille. — Sa mère avait eu deux enfants avant elle, lorsqu'elle eut mal aux parties, des ulcérations à la gorge, mais pas d'éruption. Quatre ans plus tard, durant lesquels elle avait été malade par intervalles, elle mit au monde la malade. L'enfant eut, quelques semaines après sa naissance, des manifestations syphilitiques

qui la firent beaucoup souffrir. Elle eut sur les fesses une éruption qui dura longtemps, des plaques dans la bouche, des ulcérations à l'anus. Puis un abcès se forma au côté, qui suppura trois mois et qui laissa une cicatrice semblable à celle que produit l'opération de l'empyème. L'aplatissement du côté était cependant très léger. Elle a été depuis sujette aux gerçures des lèvres, etc...

La mère avait pris du mercure et elle croyait que son enfant en avait pris aussi. Leur maladie avait été diagnostiquée syphilis.

Obs. 75. — Opacité des deux cornées. — Aspect de syphilis héréditaire. — Accidents suspects pendant l'enfance. — Dents bien formées.

Ce cas est exceptionnel dans l'histoire de la kératite interstitielle, surtout parce que les dents étaient grandes et bien formées. Je n'ai vu la malade qu'une fois, et ce qui va suivre n'est que la copie exacte des notes que j'ai prises alors à la hâte.

Ellen T., 49 ans, célibataire. Sur la cornée gauche se voient des cicatrices compactes, et la droite est le siège d'une opacité diffuse. Elle a des fissures et des cicatrices aux angles de la bouche. Son nez est large, elle est pâle et flétrie et sur son front se voient plusieurs petites cicatrices. Ses dents sont grandes et bien formées. Elle est sujette aux douleurs ostéocopes. Sur le voile du palais il y a des cicatrices qui s'étendent aux amygdales. Elle a constamment des éruptions d'impétigo et des ulcérations aux commissures des lèvres. Sa mère a eu onze enfants, dont huit sont vivants. Elle est la quatrième. Elle était bien portante lorsqu'elle était enfant et n'avait jamais eu de coryza ni d'éruptions. Elle avait été atteinte de kératite à l'âge de 9 ans et la rechute datait de un mois.

Obs. 76. — Restes de kératite double. — Dents caractéristiques. — Accidents suspects dans l'enfance.

Thomas C., 32 ans. Dans ce cas, nos soupçons furent éveillés par l'état des dents. La physionomie du malade n'était pas suspecte, il était grand et bien développé. Les dents avaient le

type syphilitique. Les mâchoires étaient petites, les dents d'une mauvaise couleur, et les gencives atrophiées. On voyait sur ses cornées de larges opacités résultant d'une kératite contractée pendant le premier âge. Il avait été, à cette époque, presque aveugle pendant quelque temps. Sa figure était bien conformée, et son nez n'était pas affaissé. Sa sœur aînée, qui l'avait élevé, nous raconta qu'il avait eu, étant enfant, « des maux » à l'anus, pour lesquels on l'avait soigné pendant longtemps. Il avait encore des cicatrices résultant de fissures anciennes. Il avait aussi mal à la bouche et était sujet à des éruptions de psoriasis sur les fesses et sur les cuisses. Sa peau s'ulcérait parfois et il se plaignait de douleur dans les tibias. Sur le voile du palais, on voyait des cicatrices. Il avait pris du mercure pour ses yeux. La mère avait eu treize enfants dont neuf survivaient. Le malade était le troisième. Tous étaient délicats et sujets aux éruptions.

MM. Bowman, Critchett et Bader virent le malade, et tous les trois portèrent le diagnostic de syphilis.

OBS. 77. — Kératite double. — Physionomie caractéristique. — Syphilis infantile. — Syphilis chez les parents.

Honora P., 9 ans, enfant pâle et ayant l'aspect caractéristique de la syphilis héréditaire, fut admise en octobre 1859. Ses dents étaient considérablement atrophiées. Les incisives supérieures n'étaient pas entaillées, mais leurs bords étaient usés, et les dents étaient largement espacées. Les cornées étaient brumeuses. Les chambres antérieures, surtout la droite, étaient très larges. Elle ne voyait pas assez pour lire, mais elle pouvait distinguer les couleurs. Elle devenait sourde lorsqu'elle s'enrhumait, mais elle n'avait jamais eu d'otorrhée.

Historique. — Pendant le mois qui suivit sa naissance, elle se porta bien. Elle eut ensuite un violent coryza, et une adénite cervicale. A l'âge de 2 ou 3 ans, elle eut aux jambes, au-dessous du genou, des ulcérations. On la traita par des mixtures et des poudres, qui la guérèrent. Elle n'eut aucun autre accident jusqu'à l'époque où ses yeux s'enflammèrent. Elle avait eu néanmoins avant cela une rougeole qui n'eut pas de suites. En février 1858,

elle eut mal à la gorge et une hypertrophie des ganglions cervicaux. Avant de venir à « Moorfields », elle avait été pendant plus d'un an soignée dans divers hôpitaux pour sa kératite. Dans l'un d'eux on lui avait prescrit de l'iodure de potassium.

Historique de la famille. — La mère avait été pendant cinq années séparée de son mari, parce qu'il lui avait donné deux fois « la maladie ». Elle avait eu mal à la gorge, un écoulement, mais pas d'éruption. Son mari avait eu des éruptions et des ulcérations dans la gorge. Le premier écoulement de la mère était antérieur à la naissance de son premier enfant. Elle n'avait pas fait de fausses couches et était devenue trois fois enceinte. Son premier enfant était mort-né, le deuxième était le malade, le troisième, qui était né « avec des ulcères sur les mains », était mort le lendemain.

OBS. 78. — Kératite droite. — Hydrocéphalie et idiotie. — Dents et physionomie caractéristiques.

Mary F., 8 ans, fut admise, le 1^{er} septembre 1859, pour une kératite spécifique de l'œil droit. Elle était hydrocéphale, à peu près idiote et très loquace. Ses premières dents étaient très petites et cariées. Elle venait justement d'avoir une incisive supérieure de deuxième dentition qui était caractéristique, son nez était épaté, elle avait de petites cicatrices sur la face et des fissures aux angles de la bouche. Les amygdales étaient hypertrophiées et éraillées, les ganglions sous-maxillaires engorgés. Le D^r Bader confirma mon diagnostic de syphilis héréditaire.

La cornée s'éclaircit rapidement sous l'influence de l'huile de foie de morue, et à sa sortie la vue était bonne.

Historique. — A une semaine, elle eut des convulsions, et elle devint rapidement hydrocéphale. Elle ne put marcher qu'à 5 ans. Sa mère avait eu huit enfants dont trois seulement vivaient. Les deux aînés vivants, âgés de 25 et 27 ans, se portaient bien. L'un était soldat, l'autre marin. Le troisième était la malade, les cinq autres étaient morts de convulsions dans leur enfance. Elle niait tout antécédent syphilitique, mais elle disait que son mari était un ivrogne.

OBS. 79. — Dents et physionomie caractéristiques. — Ophthalmie qui fut probablement une kératite.

Henry P., 18 ans, vint à l'hôpital en avril 1859.

Ses cornées étaient alors parfaitement claires, et il pouvait lire les petits caractères. Un an auparavant, une ophthalmie (probablement une kératite interstitielle double) l'avait rendu aveugle pendant quelque temps. Quoiqu'il eût toutes les apparences de la santé, je reconnus en lui quelques-uns des signes que je considère comme caractéristiques de la syphilis, et mes soupçons furent amplement confirmés par l'inspection de ses dents. Elles étaient très caractéristiques. Le Dr Bader convint avec moi qu'il ne pouvait y avoir le moindre doute sur le diagnostic, et que ses dents et sa physionomie suffisaient amplement pour l'établir. Je ne pus voir ses parents, ni obtenir aucun renseignement sur son enfance.

OBS. 80. — Kératite interstitielle double, syphilis infantile. — Dents caractéristiques. — Syphilis chez le père.

L'observation suivante offre un intérêt tout spécial. Elle contient l'histoire du frère et de la sœur, tous deux atteints de syphilis héréditaire d'une forme grave et l'aînée fut seule atteinte de kératite interstitielle.

Anna P., 15 ans, et Robert P., 13 ans. La mère nous donna les renseignements suivants : la première grossesse se termina par une fausse couche à une période très peu avancée. Anna P. était la première vivante, et elle vint au monde quatorze mois après le mariage. Comme je demandais quels avaient été les symptômes présentés par l'enfant, le mari de M^{me} P. nous dit que lui avait eu la vérole avant son mariage, mais qu'il s'était cru radicalement guéri. Il avait été soumis à un long traitement. Depuis son mariage, il n'avait eu aucun accident, et sa femme n'avait jamais rien eu. Robert P. était leur deuxième enfant vivant, après lui ils avaient eu deux jumeaux, morts tout jeunes de la rougeole. La dernière naissance datait de quatre ans. C'était un garçon mort à six semaines « d'une sorte de consommation après avoir eu une grave inflammation des yeux ». Il ne leur restait donc que deux enfants sur six. Anna P., l'aînée, avait eu, à quelques se-

maines, « dans la bouche et sur la face, un horrible mal qui gagna le reste du corps et la rendit très malade ». Elle avait eu aussi des « aphthes » mais pas de coryza. Quoiqu'elle fut complètement sourde, sa mère ne se rappelait pas qu'elle eût jamais souffert d'otorrhée. La surdité datait de trois ans; et ses yeux s'étaient enflammés pour la première fois à l'âge de 11 ans, elle habitait alors l'Australie. L'attaque fut si grave qu'elle resta presque aveugle pendant cinq semaines.

C'était une assez belle jeune fille, dont la coloration et le nez ne laissaient rien à désirer. Ses cornées étaient opaques, et elle avait des cicatrices aux angles de la bouche. Les incisives centrales supérieures étaient entaillées d'une manière caractéristique.

Robert P. (de deux ans plus jeune que sa sœur) avait une physionomie plus suspecte. Son nez était effondré et son teint pâle et terreux. Il avait eu, dans son enfance, de larges ulcérations au pourtour de la bouche, et un coryza grave; à l'âge de 2 ans, il eu la jaunisse qu'on traita avec des poudres grises. Les premières dents supérieures se gâtèrent rapidement et tombèrent de bonne heure. Pendant quelques années, il n'eut pas d'incisives supérieures. Deux ans plus tard, une ulcération grave lui enleva la luvette et le voile du palais, qu'un tissu cicatriciel unit aujourd'hui au pharynx postérieur. Il lui reste encore une petite ouverture de la grosseur d'une plume communiquant avec l'arrière cavité des fosses nasales. Depuis deux ans, il se plaint de douleurs vives dans le bras droit, et la partie inférieure de l'humérus de ce côté est hypertrophiée. Il a une adénite cervicale et quelques-uns des ganglions se sont ulcérés. Ses dents sont moins caractéristiques que celles de sa sœur, c'est, du reste, la règle chez les sujets jeunes. Les incisives supérieures permanentes sont longues, et ont un aspect rocailleux, on croirait qu'elles sont en pierre dure. Sur leurs bords libres se voient des excroissances minces et cassées. Les incisives inférieures sont profondément entaillées, et recouvertes d'un tartre jaune qui pourrait faire croire qu'il a pris du mercure dans son enfance ¹.

1. Voir à ce sujet ma notice « sur les dents mercurielles » dans *Transac-*

OBS. 81. — Kératite simple. — Dents typiques. — Pas d'historique. — Nodosités sur le tibia.

Julia C., 11 ans, admise le 30 juillet 1858 pour une kératite gauche. Son aspect n'offre rien de particulièrement remarquable, à part quelques légères fissures aux angles de la bouche et un teint terreux. Ses dents cependant sont très caractéristiques. La cornée gauche est très opaque, et le siège de gros points blanchâtres disséminés çà et là. Elle a un peu de congestion de la sclérotique et beaucoup de photophobie. Sa mère est morte il y a cinq ans et elle est la quatrième de six enfants. Elle a un frère borgne, sa sœur aînée qui l'a amenée paraît bien portante. Elle ne sait rien sur l'enfance de la malade si ce n'est qu'elle a eu, à six ans, un abcès au tibia gauche. On voit aujourd'hui une exostose volumineuse ulcérée à sa partie la plus proéminente :

OBS. 82. — Restes d'une ancienne kératite double. — Syphilis infantile. — Dents typiques.

Mary B., 8 ans. On voit sur ses cornées des traces de kératite. Les yeux se sont enflammés pour la première fois il y a deux ans. Sa santé paraît excellente et elle a le front large. Ses dents sont très irrégulières, et les incisives centrales supérieures sont profondément entaillées. Elle a des fissures sur les lèvres et aux angles de la bouche. Elle a eu, à l'âge d'un mois, une éruption sur les fesses et le corps, du coryza et mal à la bouche, pour lesquels un médecin lui a fait prendre une « poudre » matin et soir.

OBS. 83. — Kératite double grave. — Syphilis infantile. — Syphilis des parents.

Georges M., 6 ans, double kératite avec des cornées démesurément bombées. Cornées opaques, ganglions sous-maxillaires engorgés, dents typiques. Il avait eu une ophthalmie purulente dans son enfance, et ses yeux n'étaient retombés malades que trois mois avant son admission. Il avait eu, étant petit, un « muguet » grave, *tions of the pathological society, 1858-59, p. 211, fig. 8, planche 9. (Note de l'auteur.)*

une éruption et des coryzas. Sa mère nous dit qu'il avait été traité pour la syphilis.

Pendant sa première grossesse, elle avait eu mal aux parties, et des ulcérations à la gorge, que le médecin lui dit être syphilitiques. Lorsque je la vis, elle était encore sujette aux maux de gorge, et elle avait des ulcérations syphilitiques sur les gencives et les joues. Le malade était son premier enfant, le deuxième était mort seize heures après sa naissance, le troisième était vivant, avait 4 ans, et quoique sujet au *scorbut sec* se portait très bien. Le quatrième, qu'elle amena avec elle, était bien portant.

Obs. 84. — Kérato-iritis droite. — Historique d'une ophthalmie ayant débuté dans l'œil gauche deux ans auparavant. — Destruction du voile du palais. — Adénite. — Physionomie caractéristique.

William S., 15 ans, admis pour une kératite droite. La cornée était aplatie et opaque par places. L'iris semblait déchiré, et dans la chambre antérieure se voyaient des exsudats blanchâtres. Les globes de l'œil étaient légèrement ramollis; et de l'œil droit le malade voyait à peine assez pour distinguer la lumière. La période aiguë était passée. Deux ans avant, il avait été soigné à l'hôpital pour une ophthalmie de l'œil gauche dans lequel on pouvait encore constater une inflammation chronique du sac lacrymal. Il voyait néanmoins très bien avec cet œil-là. C'était un garçon pâle et d'aspect souffreteux qui, sans jamais avoir eu la variole, avait la figure et les commissures des lèvres couvertes de trous et de cicatrices. Sa tête était déformée. Il avait perdu son voile du palais, et à sa place on voyait une large cicatrice. Sa gorge était ulcérée depuis un an et ses ganglions cervicaux hypertrophiés. Sa mère s'était mariée deux fois. Elle avait eu de son premier mari quatre enfants dont deux étaient morts. L'aîné était fort et vigoureux, le plus jeune était le malade.

Obs. 85. — Kératite double peu grave. — Dents typiques. — Physionomie bonne.

Éliza S., 20 ans, ayant toutes les apparences de la santé, admise, le 17 novembre 1859, pour une kératite spécifique droite. En mars son œil s'enflamma et fut guéri en six semaines. En mai ses deux yeux devinrent malades et guérèrent en juin. L'attaque pour laquelle elle entra à l'hôpital avait commencé en octobre. La cornée était opaque, et ses dents typiques. Elle était l'aînée de six enfants vivants ; deux, nés avant elle, étaient morts.

OBS. 86. — Restes de kératite interstitielle. — Syphilis héréditaire bien caractérisée chez la sœur aînée.

L'enfant qui fait le sujet de cette observation est un frère plus jeune de la malade dont l'observation porte le n° 33. La diathèse hérédo-syphilitique était, comme on pouvait s'y attendre, moins bien marquée que chez sa sœur aînée.

Daniel B., 14 ans, belle coloration, traits boursoufflés, fissures aux angles de la bouche. Les dents, la physionomie, etc..., étaient moins caractéristiques que chez sa sœur. Les yeux s'étaient enflammés trois ans auparavant. Il était alors dans un « Workhouse », et il était resté aveugle pendant plusieurs mois. Lors de son admission, la cornée gauche était claire, mais la droite restait brumeuse à son centre. Il ne désirait pas être soigné, estimant que ses yeux étaient aussi bons que d'habitude.

OBS. 87. — Kératite interstitielle double à l'âge de 8 ans, rechute à droite huit ans après. — Dents et physionomie caractéristiques. — Syphilis chez les parents.

Élizabeth F., 18 ans, l'aspect de syphilis héréditaire n'était pas très marqué. Elle avait cependant des cicatrices aux angles de la bouche, sur le palais, et les amygdales. Deux ans auparavant, elle avait été soignée à « Moorfields » pour une kératite qui la rendit aveugle pendant près de trois mois. Lorsque je la vis, l'œil droit était le siège d'une inflammation aiguë, et une taie légère restait sur la cornée. Les dents étaient typiques.

Élizabeth F. était la septième enfant, mais l'aînée vivante. Les six autres étaient morts tout jeunes. Elle avait encore un frère et deux sœurs vivants. Sa mère nous dit que, vingt-quatre ans auparavant, elle avait contracté de son mari une maladie véné-

rienne qui fut suivie d'une éruption. Un seul de ses enfants, mort tout petit, avait eu une éruption.

Obs. 88. — Opacités consécutives à une kératite interstitielle. — Dents typiques. — Physionomie caractéristique. — Pas d'historique.

La malade qui fait le sujet de cette observation était une jeune fille de 12 ans que m'adressa mon ami M. A. Coleman. Il considérait ses dents comme caractéristiques de la syphilis héréditaire, et je partageai son opinion. J'obtins, le 6 février 1860, les renseignements suivants. Elle était née bien portante; à 1 mois elle dépérit et eut un coryza. Depuis elle a toujours été chétive. Elle devint hydrocéphale et prit du mercure (sa tête est aujourd'hui très grosse). Elle ne marcha qu'à 2 ans. Plus tard elle eut un écoulement de l'oreille gauche qui l'a laissée un peu sourde de ce côté, puis à 5 ans une ophthalmie double, qui la rendit tout à fait aveugle pendant plusieurs mois. C'était probablement une kératite interstitielle qui a laissé des points opaques sur les cornées. Elle n'eut pas de rechutes. Quand je la vis, ses iris avaient perdu leur brillant et étaient d'une couleur acier. Elle avait les traits tirés, la peau couverte de croûtes et des fissures aux angles de la bouche. Elle était l'ainée. Sa mère, que je vis, avait les dents bien conformées, et son père aussi, me dit-on. Tous ces signes réunis me permirent de faire le diagnostic. Aucune question directe ne fut posée. Un an après, j'appris de M. Coleman que des exostoses étaient apparues sur la tête de l'enfant.

Obs. 89. — Kératite interstitielle grave. — Physionomie et dents typiques. — Syphilis infantile. — Grande amélioration par le traitement spécifique.

Ann. W., 10 ans, fut admise le 10 août 1857, pour une double kératite grave avec quelque vascularisation. L'attaque avait commencé quatre mois auparavant. La pupille ne se dilatait pas sous l'influence de l'atropine. Elle avait la physionomie syphilitique la plus marquée que j'eus jamais vue, et ses dents étaient très caractéristiques. Sa peau était sèche et paraissait tendue,

et aux angles de sa bouche se voyaient des fissures profondes.

J'instituai le traitement classique et quatre mois après une amélioration sensible s'était manifestée. Elle était auparavant presque aveugle et quelques personnes, qui s'intéressaient à elle, faisaient des démarches pour la faire entrer dans un asile d'aveugles. La dernière fois que je la vis, elle pouvait lire les grandes lettres, et je crois que, dans la suite, sa vue s'est améliorée bien davantage. Sa mère m'apprit qu'à l'âge de 16 mois elle avait été soignée par M. Marc-Murdo pour une ophthalmie droite. A cette époque, elle avait eu aussi mal à la bouche « quinze ou seize ulcérations sur les lèvres » ce sont ses propres expressions. Elle avait eu avant la maladie sept enfants qui étaient morts à 4 mois avec des éruptions et des « aphthes ». Pendant son enfance, Anna W. avait eu des « aphthes », du coryza et une éruption.

OBS. 90. — Kératite double. — Physionomie et dents caractéristiques.

Georges C., 12 ans, admis pour une kératite double dantant de deux mois. Son nez était affaissé, sa physionomie et ses dents avaient tous les caractères de la syphilis héréditaire. La mère avait eu sept enfants, le malade était l'aîné. Des deux suivants, l'un était mort-né, l'autre à 9 semaines ; les quatre autres étaient vivants et bien portants.

OBS. 91. — Kératite double. — Physionomie et dents caractéristiques. — Syphilis chez la mère.

Ann. H., 8 ans $1/2$, fut admise pour une double kératite dantant de un mois. Ses yeux n'avaient jamais été malades auparavant. L'œil droit fut atteint le premier. Les cornées étaient opaques dans toute leur étendue, l'inflammation s'était rapidement accrue et elle avait une photophobie intense. Son nez était large et sa physionomie caractéristique.

Sa mère s'était mariée deux fois. Peu de temps après son premier mariage, elle eut des « maux » suivis d'éruption, et le médecin qui la soigna lui donna du mercure ; elle a eu depuis une

bonne santé. Son mari n'eut que des manifestations primitives, et fut tué dans une catastrophe. Son premier enfant, un garçon, mourut de consommation à l'âge de 20 mois avec une éruption spécifique ; la deuxième, une fille, mourut à trois semaines « épuisée » ; la troisième, Ann., avait eu des éruptions, mal à l'anus, etc....., et avait été malade pendant longtemps.

OBS. 92. — Double kératite. — Dents et physionomie bonnes. — Pas d'historique.

Elisabeth M., 11 ans, admise, le 12 novembre 1860, pour une kératite gauche qui avait débuté trois semaines auparavant et qui commençait à envahir l'œil droit. Les dents étaient normales, et la physionomie ne présentait rien de remarquable. La peau cependant était rugueuse.

A l'âge de 6 mois, elle avait eu une éruption (quatre ou cinq taches sur le bras) qui dura un an et qui n'altéra en rien sa santé. Avant son ophthalmie, elle n'avait jamais été malade, le père niait tout antécédent syphilitique. L'état général de la mère était bon, mais elle était sujette, depuis sept ans, à des ulcères qui s'étendaient des genoux aux chevilles. Quand je la vis, une seule de ses jambes était affectée. Elle était devenue enceinte neuf fois. Sa première grossesse s'était terminée par une fausse couche. Ses deuxième et troisième enfants étaient mort-nés à terme ; le quatrième était mort un mois après sa naissance, d'une affection pulmonaire ; le cinquième était la malade ; le sixième et le septième étaient vivants et bien portants ; le huitième était mort de la petite vérole ; le neuvième, âgé de 11 mois, était bien portant.

Ce cas est, de tous ceux que j'ai vue, celui qui approche le plus de l'exception. Malgré la forme de la kératite qui était certainement interstitielle, les dents et la physionomie de la malade n'avaient rien de particulier. Je ne pus obtenir aucun historique, et je réservai mon diagnostic.

OBS. 93. — Kératite interstitielle droite. — Dents typiques. — Pas d'historique.

Jane B., 11 ans, admise en décembre 1860. Sa physionomie était suspecte, mais pas typique. Ses incisives centrales supé-

rieures avaient néanmoins des entailures caractéristiques. Sa tête était grosse, son nez affaissé, et sur sa face on voyait des taches de psoriasis. La cornée droite seule était affectée, et l'inflammation, qui datait de deux mois, n'était pas grave, n'ayant pas passé la période « de verre dépoli ».

Historique de la famille. — Je ne vis pas la mère, une tante de la malade qui l'accompagnait me donna les renseignements suivants : La mère avait fait d'abord une fausse couche. La malade était l'aînée, le deuxième et le troisième enfants étaient vivants, deux autres, nés dans la suite, étaient morts très jeunes.

OBS. 94. — Syphilis héréditaire latente. — Kératite à 21 ans. — Une seule dent typique.

William P., batelier 21 ans. C'était un grand jeune homme très marqué de la petite vérole. M. Dixon attira mon attention sur lui parce qu'il avait une kératite droite caractéristique, et des synéchies anciennes à gauche. La kératite était interstitielle et datait d'une semaine. La synéchie gauche avait l'aspect d'une bande large et une partie de l'iris manquait ; on pouvait croire à un traumatisme ; mais le malade assurait n'avoir jamais reçu de coups dans l'œil. Ses yeux avaient toujours été excellents, disait-il, jusqu'à la semaine précédente. Avec le gauche, il pouvait encore lire le numéro un (brillant) ; son nez était normal, et sa figure était tellement marquée de la petite vérole, qu'on ne pouvait voir si sa physionomie avait l'aspect syphilitique. Je m'aventurai à émettre l'opinion que sa kératite était spécifique et qu'il avait eu probablement autrefois une iritis gauche. Nous trouvâmes ses dents normales, à part l'incisive centrale supérieure droite qui était typique ; elle était étroite et entaillée ; sa congénère de droite était normale.

Il était l'aîné de sa famille et avait deux frères et une sœur plus jeunes que lui, qui n'avaient jamais eu mal aux yeux. A l'âge de 1 mois, avant d'être vacciné, il avait eu une variole très intense. Il avait été, à cette époque, aveugle pendant un mois. Depuis il s'était toujours bien porté. On peut, à ce sujet, se demander quels peuvent être les effets de la variole arrivant à

1 mois chez un sujet atteint de syphilis héréditaire. Pour le cas présent, l'attaque d'iritis avait été retardée d'une façon inaccoutumée.

Pour porter mon diagnostic, je me basai sur les faits suivants : la kératite était typique, il y avait une dent caractéristique, et on voyait dans l'autre œil les traces manifestes d'une iritis passée. Plusieurs médecins virent ce malade qui excita, à cette époque, un grand intérêt.

OBS. 95. — Iritis infantile. — Synéchie étendue. — Kératite interstitielle à l'âge de 4 ans. — Historique de l'iritis infantile.

Emma G., 6 ans 1/2, admise en septembre 1857. Elle était délicate et l'aspect de syphilis congénitale était chez elle modérément marqué ; les deux cornées étaient opaques et elle voyait à peine assez pour se conduire. Les deux iris étaient adhérents et les pupilles irrégulières ; elles étaient cachées par un exsudat, il n'y avait aucune congestion, on ne voyait, en un mot, que les traces d'une affection passée. Pendant son enfance, ses yeux étaient devenus « cireux » et un peu plus tard elle avait eu une inflammation « des globes, mais pas des paupières ». La nuit, elle ne dormait pas et pleurait beaucoup ; elle ne pouvait supporter la lumière. Elle avait été soignée par M. Bowman, et, à différentes époques, était entrée à l'hôpital. Quand je la vis, sa santé était meilleure qu'autrefois.

Le 5 septembre, je prescrivis un grain d'iodure de potassium, à prendre trois fois par jour. Le 4 décembre, sa vue s'était beaucoup améliorée, elle pouvait coudre et lire les gros caractères.

OBS. 96. — Opacités dans les deux cornées, avec synéchies résultant d'une iritis. — Dents typiques. — Physionomie suspecte. — Historique incomplet.

Élisabeth J., 27 ans. Elle était complètement sourde. Sa surdité avait commencé à l'âge de 6 ans, et ses yeux s'étaient enflammés vers la même époque. Elle était grande, son nez était large et déformé, ses dents typiques ; elle était enrouée ; son palais était accolé au pharynx par des adhérences de chaque côté de la luette. Les deux cornées étaient le siège d'un exsudat inter-

stitiel. Les pupilles, petites et irrégulières, se dilataient peu sous l'influence de l'atropine. Dans la journée, elle pouvait se conduire, mais à la brume ou à la lueur de la bougie elle ne le pouvait plus. Elle ne savait pas lire, mais elle pouvait distinguer les lettres.

Sa belle-mère me donna les renseignements suivants : Elle avait eu la rougeole à 6 ans et jusqu'à cet âge elle s'était bien portée. La mère (morte maintenant) avait eu sept enfants dont elle était l'aînée ; trois étaient morts, l'un très jeune, un autre récemment de phthisie, et on ne savait pas de quoi était mort le troisième ; les quatre suivants se portaient bien, à part Élisabeth.

OBS. 97. — Kératite interstitielle double. — Physionomie et dents caractéristiques. — Historique des symptômes observés pendant l'enfance. — Un frère aîné fut aussi sous l'influence de la même diathèse.

David Mck., 12 ans, fut admis dans mon service en février 1861. Les deux cornées étaient le siège d'une inflammation interstitielle bien caractérisée. Sa physionomie était caractéristique et ses incisives centrales supérieures étaient petites et entaillées. En l'interrogeant, j'appris qu'il avait un frère aîné, et je demandai à le voir. Il vint le 14 avril, et tous les deux excitèrent un grand intérêt parmi les personnes présentes. L'aîné, Georges Mck, âgé de 12 ans, avait toutes les particularités de physionomie de son frère, mais à un degré plus marqué. Il avait du psoriasis de la face. Sa peau était plus épaisse et d'une pâleur plus terreuse, son nez plus large, les cicatrices des commissures des lèvres plus apparentes, et ses incisives centrales supérieures plus profondément entaillées. Sa vue était bonne, il ne paraissait pas avoir jamais souffert de kératite interstitielle ; et il entendait bien.

Une tante maternelle qui les accompagnait me donna les renseignements suivants : le père était aux Indes, la mère était morte. Sa première grossesse s'était terminée par une fausse couche. Georges était l'aîné vivant. Il avait été très malade durant toute son enfance, souffrant d'éruptions, etc.... A 4 ans, il avait eu une ophthalmie simple ; l'œil enflammé guérit vite et

on ne peut voir aujourd'hui aucune trace de l'attaque. David était le deuxième, et son enfance, comme celle de son frère, fut pénible. Il n'avait jamais eu mal aux yeux jusqu'à ces derniers temps. Il n'y avait pas eu d'autres naissances.

Cette observation renferme un fait très intéressant, c'est que le frère aîné a échappé jusqu'ici à une kératite. Il est probable qu'il en souffrira plus tard ; on ne peut supposer que l'ophtalmie dont il a été affecté était la vraie forme de kératite, puisqu'elle était restée limitée à un œil et qu'on n'en voyait plus de traces.

Une amélioration notable se produisit chez David M. avec le sirop d'iodure de fer et les onctions mercurielles. Ses cornées sont maintenant (mai 1861) presque éclaircies.

Obs. 98. — Kératite interstitielle à 21 ans. — Dents et physionomie typiques. — Tache héréditaire latente, mise en activité par l'allaitement.

Mon attention fut attirée sur cette malade par M. Beddard, chef de clinique de M. Streatfeild.

Mme M., paraissant assez bien portante, vint à l'hôpital en mai 1861 pour une kératite interstitielle gauche. La cornée gauche était opaque par le fait de nubécules interstitiels, et une large frange de vaisseaux s'étendaient sur sa partie supérieure. L'attaque avait duré six semaines. L'autre œil n'était qu'irrité, les yeux n'avaient jamais été malades auparavant. M^{me} M. était très amaigrie parce qu'elle nourrissait son deuxième enfant. Nous avons dit plus haut qu'elle paraissait en assez bonne santé : sa physionomie ne présentait rien de particulier, l'état de ses dents confirmait néanmoins les soupçons excités par son œil, ses incisives centrales supérieures étaient petites et entaillées d'une manière caractéristique ; les autres incisives supérieures et inférieures étaient petites aussi, et elles avaient une forme spéciale ; M. Dixon la vit et partagea mon opinion. M^{me} M. nous dit qu'elle était la deuxième vivante de sa famille, un frère plus âgé, était, croyait-elle, bien portant ; elle-même s'était bien portée jusqu'au moment où ses yeux étaient devenus malades ;

elle était mariée depuis trois ans, son premier enfant était mort à cinq semaines, son deuxième, âgé de 12 mois, était bien portant.

Cette observation est d'un grand intérêt : 1° parce qu'elle est un exemple de tache héréditaire latente, la malade n'ayant, jusqu'à l'âge adulte, présenté aucun accident spécifique ; 2° elle est aussi un exemple de tache héréditaire mise en activité par une influence débilitante (excès de lactation) ; 3° elle montre enfin que les dents sont très utiles comme moyen de diagnostic. La physionomie de la malade ne présentait rien de particulier, tandis que l'état de ses dents était caractéristique. Il ne fut pas possible d'avoir des renseignements sur son enfance.

OBS. 99. — Syphilis héréditaire. — Attaques épileptiformes avec symptômes particuliers. — Kératite double. — Dents et physionomie caractéristiques.

Alfred O., 19 ans. C'était un garçon d'assez belle venue, mais dont la physionomie et les dents étaient caractéristiques. Jusqu'à l'âge de 11 ans, sa santé avait été bonne, lorsqu'à cet âge il eut des convulsions épileptiformes qui commençaient par le côté gauche. Voici ce qu'il raconte de ces attaques. Il se promenait un jour, lorsque tout à coup l'accès se produisit, la jambe gauche était le siège d'un spasme douloureux qui envahit rapidement le côté. Il ne perdit pas connaissance. Depuis cette époque, les attaques sont revenues avec une fréquence très variable. Pendant qu'il habitait la campagne, il est resté un an sans en avoir. Tous les accès commencent par des spasmes dans la jambe ou le bras gauche. Le membre attaqué tremble violemment et les muscles se tordent. Cette phase est très douloureuse. Un instant après, il tombe et perd connaissance, l'évanouissement a quelquefois duré plusieurs heures. Quand il revient à lui, il a toujours mal à la tête et mal au cœur.

Il n'a jamais eu le moindre spasme dans le côté droit du corps. La plupart de ces attaques ne sont pas accompagnées de perte de connaissance, elles consistent simplement en contorsions spasmodiques de la jambe ou du bras, qui durent de trois à cinq mi-

notes, après lesquelles les membres retombent inertes. Aucune excitation, aucun faux pas dans la rue, aucun bruit soudain, etc., ne les déterminent. Il a seulement, pendant leur durée, une constriction à la gorge, et il est obligé de déchirer sa cravate. Il ne sait pas si la compression d'un point quelconque de sa personne causerait ces spasmes. Les muscles sont bien développés, et je ne pus découvrir aucun manque de symétrie, ni aucune atrophie, ses dents étaient aussi typiques que possible.

Yeux. — Jusqu'à l'année précédente, la vue avait toujours été bonne à droite, elle laissait un peu à désirer à gauche. Il y a un an, il fut atteint d'une kératite droite qui envahit l'œil gauche bientôt après, on le soigna à Moorfields pendant quelques mois. Quand je le vis, les deux cornées étaient opaques, et la droite l'était davantage. Il pouvait lire avec son œil gauche.

Historique de sa famille. — Son père était mort dix ans auparavant, sa mère vivait encore. Sa sœur aînée, qui serait aujourd'hui âgée de 24 ans, était morte depuis quelques années de phthisie, le deuxième enfant avait succombé jeune, le troisième, âgé de 21 ans, était mal portant, il avait les dents déformées, une cataracte simple qui datait de son enfance et pour laquelle il avait suivi plusieurs traitements, le quatrième, une fille, était mort en bas âge. Le malade était le cinquième et le plus jeune vivant. Un plus jeune que lui était mort. Il y avait une seconde famille de petits enfants.

Alfred O. était de belle venue, le dos de son nez était normal, sa tête symétrique, sa peau épaisse, jaune et grêlée. Il avait aux lèvres des fissures profondes, je le soignai pendant un mois, et sous l'influence des iodures de fer et de potassium il s'améliora. Il avait été auparavant traité pour ses attaques par le D^r Parker. Il travaillait dans le tabac, mais il n'incriminait pas son métier de ses accidents.

OBS. 100. — Aspect, etc., de syphilis constitutionnelle chez une femme mariée. — Restes de Kératite et d'iritis dans les deux yeux. — Dents typiques. — Surdité.

La malade qui fait le sujet de cette observation présentait

quelques accidents qu'on pouvait aisément mettre sur le compte de la syphilis acquise, puisqu'elle était adulte. C'est l'état de ses dents qui me mit à même de porter le diagnostic de syphilis héréditaire.

Suzanne B., 26 ans, mariée, fut admise pour un affaiblissement de la vue. Les deux cornées étaient très opaques, surtout dans leur moitié inférieure, et les deux pupilles étaient irrégulières par suite d'adhérences. La droite était très contractée, et la gauche, quoique plissée à ses bords, avait une dimension normale. Son nez était effondré (on pouvait croire que les os propres n'existaient plus), ses cheveux étaient clairs, elle avait autrefois souffert d'otorrhée, et elle était sourde. La calvitie, les adhérences pupillaires suggéraient l'idée de syphilis acquise, et l'effondrement de son nez pouvait avoir été causé par la perte des os. En examinant ses dents, je les trouvai atrophiées, entaillées et d'un type très caractéristique. Elle était jaune, grêlée et des fissures se voyaient aux angles de sa bouche. Toutes ces conditions, unies à la surdité et à la kératite, confirmèrent le diagnostic que les dents avaient indiqué.

La femme arrivait de la campagne, et je ne pus obtenir sur sa famille qu'un historique très imparfait. Sa mère avait eu dix-sept enfants dont sept seulement vivaient encore; elle était la quatrième des vivants. Un de ses frères, mort à 10 ans presque aveugle, avait un teint et des dents comme elle, elle était mariée depuis cinq ans et n'avait pas eu d'enfants.

OBS. 101. — Kératite interstitielle double. — Syphilis chez les parents. — Pas d'historique des symptômes infantiles.

Les faits relatés dans cette observation fournissent une exception à la règle générale de la syphilis héréditaire qu'on peut formuler ainsi: c'est le premier-né après l'infection qui souffre le plus.

Suzanne C., 12 ans, fut admise, le 9 mai 1861; les cornées étaient très opaques du fait d'une kératite interstitielle. Ses dents, très irrégulièrement développées, n'avaient pas d'entaillures typiques. Leur malformation cependant était symétrique. Les incisives

centrales supérieures avaient une entaille en forme de croissant, mais elles avaient plutôt le type « rocailleux » que celui de la syphilis héréditaire. Les incisives latérales étaient normales, mais les deux canines étaient tronquées à leurs extrémités, avec de petits bourgeons au centre. Les incisives inférieures étaient atrophiées et exfoliées à leurs extrémités. Sa tête était grosse et hydrocéphalique, elle avait sur la figure des plaques de psoriasis. La mère nous dit qu'elle était son cinquième enfant, les trois plus vieux étaient morts en bas âge, le quatrième était un garçon bien portant. Je demandai à le voir et on me l'amena à la visite suivante. Thomas C., 13 ans, était grand et avait toutes les apparences de la santé. Il n'avait jamais eu mal aux yeux et ses cornées étaient très claires, ses dents étaient grandes et de bonne couleur ; et quelques-unes seulement d'entre elles présentaient un seul point suspect : Les angles des incisives centrales supérieures étaient quelque peu arrondis, la canine inférieure droite présentait un bourgeon à son centre, toutes les autres avaient de bonnes couronnes. Son nez était un peu large, et il avait quelques petits trous dans la peau du front. Somme toute, rien dans sa physionomie, ses dents ou ses yeux ne pouvaient faire soupçonner la syphilis héréditaire, sa langue avait un aspect particulier, elle était en quelque sorte tuméfiée, et profondément fissurée en tous sens, avec des plaques sèches et des points blancs exactement semblables à ceux que présentent les langues des individus qui ont souffert de syphilis constitutionnelle acquise.

Ces symptômes étant très embarrassants, je crus pouvoir poser une question directe à la mère. On a vu qu'ils présentaient pour tous symptômes : l'un une kératite d'une forme typique, l'autre une langue syphilitique, mais sans autres symptômes. La mère nous avoua immédiatement qu'elle avait eu la syphilis quelque temps après son mariage, son accident primitif avait été suivi d'éruptions et de maux de gorge, elle avait été traitée à un hôpital et salivée. Elle et son mari, depuis la guérison des symptômes secondaires, avaient été bien portants. Aucun de ses en-

fants, disait-elle, n'avait eu un symptôme suspect pendant l'enfance ; et son dire s'accordait bien avec l'absence de physionomie syphilitique chez les deux que nous vîmes.

OBS. 102. — Kératite interstitielle. — Dents et physionomie typiques. — Syphilis chez le père. — Syphilis infantile.

Le cas suivant a une valeur spéciale comme preuve de l'exactitude avec laquelle la forme particulière de strume, qui est consécutive à la syphilis héréditaire, peut, dans certains cas, être reconnue.

Une grande et forte jeune fille de 18 ans, Mary T., fut amenée, pour ses yeux, du Norfolk par son père ; elle se présenta à la consultation externe de M. Dixon le 24 mai 1861, ses joues étaient pâles et flasques, le dos de son nez aplati, et elle avait des fissures aux angles de la bouche ; son front était large, déformé, et ses deux cornées opaques par le fait d'un exsudat interstitiel. M. Dixon dit aux élèves que, d'après sa physionomie et l'état de ses yeux, il était convaincu que ses dents avaient le type syphilitique. C'était aussi mon avis.

Son père l'accompagnait, c'était un robuste campagnard, le type de la santé. Je le pris à part et je le questionnai, il me dit qu'avant son mariage (il y avait vingt ans) il avait contracté un chancre suivi d'accidents secondaires, et qu'il avait pris du mercure. Au moment de son mariage, il se portait bien, mais pendant la grossesse de sa femme il eut mal aux orteils, et le médecin, pensant que c'était syphilitique, lui donna du mercure de nouveau ; depuis cette époque, il n'avait eu aucun accident.

Le premier enfant était mort-né, le deuxième, Mary P., venu au monde un an plus tard, avait présenté pendant son enfance les symptômes habituels ; sept autres nés dans la suite vivaient, et les premiers d'entre eux avaient aussi souffert d'accidents suspects. Le père niait énergiquement avoir communiqué la vérole à sa femme.

Comme la jeune malade disait n'avoir jamais bien vu de l'œil gauche, il est probable qu'elle avait eu, en bas âge, une

iritis ou une choroidite, elle ne voyait rien quand l'œil droit était fermé. La cornée droite n'avait été enflammée que pendant huit mois.

COMMENTAIRES GÉNÉRAUX ET RÉSUMÉ.

Il m'a semblé d'autant plus utile de faire une statistique des cas que je viens de publier, que j'ai relaté tous ceux que j'ai pu observer. J'en ai même noté de très imparfaits, et je n'ai qu'une excuse, c'est d'avoir tout voulu citer. Dans l'analyse que j'entreprends, ma tâche se divise d'elle-même en trois parties

En premier lieu, j'ai cherché, par la stricte application de la méthode numérique, à obtenir un exposé plus exact et plus minutieux des symptômes, de la marche habituelle et des résultats ultérieurs de l'affection connue jusque-là sous le nom de « kératite strumeuse ». Puis j'exposerai au lecteur les raisons qui m'ont engagé à considérer cette maladie comme une conséquence directe de la syphilis héréditaire et à affirmer qu'elle n'arrive que chez les enfants dont les deux parents ou l'un d'eux seulement a souffert de syphilis ¹.

1. C'est en effet la règle générale, mais elle n'est pas absolue. J'ai publié dans ce volume une observation de kératite interstitielle survenue chez un malade du service de M. Fournier, et qui était atteint de syphilis acquise.

M. le Dr Gillet de Grandmont m'en communique une autre :

M^{me} L., 24 ans, se présente à la clinique le 23 août 1883 avec une double iritis spécifique caractérisée par des synéchies postérieures des deux côtés, et des condylomes très volumineux de l'iris gauche. Ces tumeurs très volumineuses (gommes de l'iris) obstruent presque la totalité de la chambre antérieure, mais elles furent étudiées avec difficulté, grâce à l'existence d'une kératite parenchymateuse très prononcée à gauche, et caractérisée par des infiltrations de leucocytes dans l'épaisseur du tissu cornéen, et une vascularisation commençante de cette membrane. C'est un cas rare de kératite parenchymateuse coïncidant avec une syphilis récente.

M^{me} L. a eu, il y a deux mois, une affection de la gorge dont l'origine spécifique a été reconnue par le médecin. Elle a encore une adénite cervicale très nette.

Il faut ajouter que M^{me} L. ne présente aucuns signes de syphilis héréditaire.

(Note du traducteur.)

Enfin je parlerai du traitement et je montrerai que le pronostic est rendu plus favorable par l'adoption des remèdes spécifiques, à la place ou comme adjuvants de ceux qu'on emploie habituellement dans le strume.

Avant de procéder à cet examen, j'ai, pour la commodité du lecteur, rédigé le tableau suivant :

TABLEAU SYNOPTIQUE DE 102 OBS.

NUMÉROS des observations	SEXE	AGE		OEIL AFFECTÉ	PLACE DES MALADES DANS LEUR FAMILLE		TOTAL des naissances dans la famille	NOMBRE des enfants maintenant vivants	MALADIES concomitantes chez le malade
		Age à la date de l'invasion	AGE à l'admission		Par ordre de naissance	Parmi ceux qui vivent encore			
1	m.	ans 4	ans 4	Les deux.	10 ^e	6 ^e	11	7	
2	f.	2	14	id.	Pas notéc.	1 ^{er}	10	6	
3	f.	11	12	id.	Pas notée.	2 ^e	10	6	
4	f.		12	id.	2 ^e	1 ^{er}	6	4	Blépharite tarsienne, surdité.
5	m.	1	14	id.	Pas noté.	Pas noté.	pas noté.	5	
6	f.	18	18	id.	Pas notéc.	1 ^{er}	10		Nodosités, ablacrymaux.
7	f.	11	11	id.	2 ^e	1 ^{er}	4	2	Gonflement des genoux, maux de tête et épilepsie.
8	f.	12	16	id.	Pas notée	1 ^{er}	7	4	
9	f.	13	15	id.	id.	Pas notée	11	4	
10	m.	11	11	id.	id.	1 ^{er}	11	3	Nodosités sur tibia.
11	m.	18	18	id.	2 ^e	2 ^e	7	3	
12	f.	12	16	id.	1 ^{er}	1 ^{er}	Pas notée	Pas notée	Pas notée.
13	f.	5	6	id.	Pas notée.	Pas notée	6	2	Pas notée.
14	m.	16	16	Droit.	1 ^{er}	1 ^{er}	Pas noté.	Pas noté.	Nodosités, ablacrymaux et hypertrophie glionnaire.
15	m.	8	8	Les deux.	1 ^{er}	1 ^{er}	3	1	
16	f.	18	18	Gauche.	Pas notée.	3 ^e	Pas notée	7	
17	m.		14	Les deux.	id.	3 ^e	id.	4	
18	f.		20	id.	1 ^{er}	1 ^{er}	id.	Pas notée	
19	f.	1	6	id.	4 ^e	1 ^{er}	4	1	
20	f.	2	4	id.	4 ^e	2 ^e	5	3	

IONS DE KÉRATITE INTERSTITIELLE

QUOI A ÉTÉ BASÉ LE DIAGNOSTIC				REMARQUES	NUMÉROS
DENTS	PHYSIONOMIE	HISTOIRE des enfants	HISTOIRE DES PARENTS		
ts de lait	Caractéristique.	Très suspecte.	Niée.	Les cornées s'éclaircirent en deux mois environ.	1
actéristi- ues.	id.	Niée.	Syphilis chez les deux.	Deux sœurs. — La diathèse la plus caractéristique chez l'aînée.	2
pectes.	id.	Niée.	id.		3
notées.	id.	Concluante.	Suspecte.		Aucune question directe adressée.
notées.	id.	Suspecte.	Aucune recherche faite.	Il est douteux que la maladie ait commencé sitôt.	5
actérist.	id.	Pas notée.	Niée.		6
id.	id.	Très suspecte.	Aucune question directe posée.		7
id.	id.	Pas notée.	Aucune recherche faite.	Deux sœurs, la mère n'était pas venue, de sorte que nous n'avons pu obtenir aucun renseignement.	8
id.	id.	Pas notée.	id.		9
id.	Suspecte.	Suspecte.	id.		10
id.	id.	id.	Syphilis chez le père.	Amélioration rapide par le traitement spécifique.	11
id.	id.	Concluante.	Syphilis chez les deux.	Grande amélioration par le traitement spécifique.	12
ts de lait	id.	Très susp.	Aucune recherche faite.	Grande amélioration par les iodures.	13
ectes.	Normale.	Concluante.	Syphilis chez les deux.	Grande amélioration par le traitement spécifique.	14
ctérist.	Caract.	id.	Syphilis chez la mère.	La mère a eu la syphilis avant son mariage.	15
id.	Suspecte.	Pas de recherches.	Aucune recherche faite.	Le frère aîné a eu probablement une kératite.	16
id.	Pas caract.	id.	Aucune recherche faite.	La sœur a eu les yeux enflammés.	17
d.	Caract.	Suspecte.	Syphilis chez le père.		18
d.	id.	Concluante.	Syphilis chez les deux.	Il est douteux que la maladie fut au début une kératite interstitielle vraie.	19
s de lait	id.	id.	Aucune question directe.	La sœur aînée a souffert de syphilis infantile.	20

NUMÉROS des observations	SEXE	AGE à la date de l'invasion		OEIL AFFECTÉ	PLACE DES MALADES DANS LEUR FAMILLE		TOTAL des naissances dans la famille	NOMBRE des enfants maintenant vivants	MALADIES concomitantes chez le malade
		ans	ans		Par ordre de naissance	Parmi ceux qui vivent encore			
21	m.	14	14	Les deux.	1 ^{er}	1 ^{er}	6	4	Nodosités, gan- gliions suppuré exfoliation l'alvéole.
22	f.	8	8	id.	1 ^{er}	1 ^{er}	3	3	Surdité après oto- rhée.
23	f.	19	19	id.	Pas notée	Pas notée	Pas noté.	Pas noté.	
24	m.	8	21	id.	Pas notée	Pas notée	id.	id.	Surdité complè- après otorrhé
25	f.	23	23	Gauche.	Pas notée	2 ^e	id.	id.	
26	m.	10	12	Les deux.	2 ^e	1 ^{er}	4	2	
27	m.	8	8	id.	1 ^{er}	1 ^{er}	3	3	Surdité après oto- rhée.
28	f.	8	8	Gauche.	Pas notée	2 ^e	14	7	Cicatrices au pa- lais.
29	f.	9	20	Les deux.	7 ^e	1 ^{er}	11	5	Nodosités.
30	m.	18	22	id.	Pas notée	Pas notée	Pas noté.	Pas noté.	
31	f.	8	8	id.	Pas notée	1 ^{er}	9	2	
32	f.	11	11	id.	Pas notée	1 ^{er}	8	2	
33	f.	14	17	id.	Pas notée	Pas notée	15	5	Surdité partiè- après otorrhé
34	m.	3	6	id.	3 ^e	3 ^e	5	5	Ganglions cer- caux suppuré
35	f.		15	id.	1 ^{er}	1 ^{er}	13	8	
36	f.	40	9	id.	4 ^e	1 ^{er}	9	1	Nodosités. Ulcé- tions au phary- et au larynx. B. pharite tarsien
37	f.	10	11	Les deux.	Pas notée	1 ^{er}	Pas noté.	1	Ulcération du et du voile
38	f.	6	15	id.	1 ^{er}	1 ^{er}	3	3	palais. Surdité, destruc- tion du voile palais et ap- nie.
39	f.	6	17	id.	3 ^e	1 ^{er}	10	4	Destruction voile du pa- et du nez.
40	f.	9	9	id.	2 ^e	Pas notée	6	3	
41	f.	5	19	id.	Pas notée	id.	Pas noté.	Pas noté.	Surdité compl- (après otorrhé) Psoriasis delat

R QUOI A ÉTÉ BASÉ LE DIAGNOSTIC				REMARQUES	NUMÉROS
DENTS	PHYSIONOMIE	HISTOIRE des enfants	HISTOIRE DES PARENTS		
foliées.	id.	Concluante.	Syphilis chez le père.	La cornée s'est parfaitement éclaircie sous l'influence d'un traitement spécifique.	21
dentition s d'entailles caract.	Caractérist.	id.	Concluante.		22
	id.	Pas notée.	Pas notée.	La malade était nourrice, et la kératite apparut pendant qu'elle nourrissait.	23
inspectes.	Suspecte.	Concluante.	Concluante.		24
inspectes.	Suspecte.	Pas d'interrog. directe	Pas d'interrogation	La sœur aînée avait souffert aussi d'ophtalmie.	25
caractérist.	Caractérist.	Niée.	Niée.	Rechute dans l'œil gauche un an après une guérison apparente.	26
id.	id.	Suspecte.	Niée.		27
is notées.	id.	id.	Pas de question directe.		28
caractérist.	id.	Concluante.	Syphilis chez les deux.		29
id.	id.	Pas notée.	Pas notée.		30
s notées.	id.	Suspecte.	Pas d'interrogation	Bons effets d'un traitement spécifique.	31
id.	id.	id.	id.		32
id.	id.	id.	id.		33
dentition	id.	id.	id.		34
s notées.	id.	Concluante.	Syphilis chez les deux parents.	Plusieurs des autres enfants ont beaucoup souffert de syphilis infantile.	35
id.	id.	Suspecte.	Pas d'interrogation	Elle avait un staphylome de la cornée droite.	36
s notées.	Nez entièrement détruit.	Niée.	Syphilis chez les deux.	La tache paraît avoir été à l'état latent jusqu'à l'âge de dix ans.	37
id.	Caractérist.	Concluante.	Concluante.	Rien.	38
id.	Nez entièrement détruit.	Niée.	Niée.		39
d.	Caractérist.	Concluante.	Pas d'informations		40
id.	id.	Pas d'informations.	id.	A eu probablement une maladie de la choroïde.	41

NUMÉROS des observations	SEXE	AGE		OEIL AFFECTÉ	PLACE DES MALADES DANS LEUR FAMILLE		TOTAL des naissances dans la famille	NOMBRE des enfants maintenant vivants	MALADIES concomitantes chez le malade
		Age à la date de l'invasion	AGE à l'admission		Par ordre de naissance	Parmi ceux qui vivent encore			
42	f.	7	8	Les deux.	Pas notée	Pas notée	Pas noté.	Pas noté.	Destruction du nez et du palais. Nodosités sur les deux tibias.
43	f.	11	14	id.	id.	1 ^{er}	1	1	
44	f.	10	10	id.	1 ^{er}	Pas notée.	Pas noté.	Pas noté.	
45	f.	14	14	Gauche.	Pas notée	1 ^{er}	id.	5	
46	m.	14	16	Les deux.	id.	1 ^{er}	3	1	Douleurs périostiques crâniennes
47	f.	12	14	id.	1 ^{er}	Pas notée	Pas noté.	Pas noté.	
48	f.	12	12	id.	Pas notée	1 ^{er}	5	3	
49	m.	15	15	id.	1 ^{er}	1 ^{er}	2	2	
50	m.	7	10	id.	1 ^{er}	3 ^e	14	3	Enrouement.
51	m.	7	7	id.	3 ^e	Pas notée	Pas noté.	Pas noté.	
52	f.	7	19	id.	Pas notée	id.	id.	id.	
53	m.	11	11	id.	id.	2 ^e	id.	id.	
54	f.	19	16	id.	2 ^e	2 ^e	15	7	Surdité après otite rhée. id.
55	m.	13	14	id.	2 ^e	4 ^e	7	5	
56	f.	14	17	Les deux.	4 ^e	Pas notée	9	7	
57	m.	10	15	Droit.	4 ^e	1 ^{er}	3	3	
58	m.	8	12	Les deux.	1 ^{er}	1 ^{er}	6	2	Surdité après otite rhée. Ulcère sur la lèvre.
59	m.	20	26	id.	5 ^e	1 ^{er}	7	6	
60	m.	10	12	id.	2 ^e	2 ^e	2	2	
61	f.	13	17	id.	2 ^e	3 ^e	9	3	
62	f.	15	15	id.	Pas notée	1 ^{er}	11	8	Ganglions cervicaux hypertrophiés. Surdité
63	f.	12	12	id.	2 ^e	1 ^{er}	3	1	
64	m.	12	12	id.	3 ^e	1 ^{er}	3	1	
65	f.	7	7	id.	1 ^{er}	1 ^{er}	6	2	

SUR QUOI A ÉTÉ BASÉ LE DIAGNOSTIC				REMARQUES	NUMÉROS
DENTS	PHYSIONOMIE	HISTOIRE des enfants	HISTOIRE DES PARENTS		
Pas notées.	Pas notée.	Pas notée.	Pas notée.		42
id.	Caractérist.	Pas d'infor- mations.	Les deux parents morts.		43
id.	id.	Très susp.	Suspecte.		44
Caractérist.	id.	Pas d'histo- rique.	id.	Mère dans un asile d'aliénés.	45
id.	id.	Pas d'infor- mations.	Pas d'informations	id.	46
id.	Suspecte.	Pas notée.	Pas notée.		47
id.	Caractérist.	Concluante.	Syphilis chez les deux.		48
id.	id.	Pas d'infor- mations.	Syphilis chez le père.	Sa sœur aussi a souffert d'une iritis.	49
id.	id.	Concluante.	Suspecte (niée).	Sa sœur aînée a aussi souf- fert d'une ophthalmie.	50
Presque normales.	id.	Pas d'histo- rique.	Pas d'informations	C'était le frère et la sœur. L'aînée, comme d'habi- tude, avait souffert davan- tage.	51
Caractérist. id.	id. Suspecte.	id. Pas d'infor- mations.	id. id.	Son frère aîné avait une physionomie et des dents encore plus caractéristi- ques de la tache hérédi- taire.	52 53
id.	Presque normale.	id.	id.		54
id.	Caractérist.	Concluante.	Syphilis chez les deux.	Ses frères et sa sœur aînée avaient souffert de symp- tômes infantiles, avec une éruption.	55
id.	id.	Pas notée.	Pas notée.		56
id.	id.	id.	id.		57
id.	id.	id.	id.		
id.	id.	Concluante.	Syphilis chez les deux.	Plusieurs enfants nés avant la maladie des parents.	58 59
Particuliè- re.	Presque cel- le de la santé	Pas d'infor- mations.	Pas d'informations		60
Caractérist.	Pas notée.	id.	id.		61
id.	Caractérist.	Pas notée.	Pas notée.		62
id.	id.	Concluante.	Syphilis chez les deux.		63
id.	id.	Pas d'infor- mations.	Syphilis chez la mère.	Adénite cervicale, surdité d'un côté consécutive à une otorrhée.	64
Dents de lait	id.	Suspecte.	Pas d'informations		65

NUMÉROS des observations	SEXE	Age à la date		AFFECTÉ	PLACE DES MALADES DANS LEUR FAMILLE		TOTAL des naissances dans la famille	NO MBRE des enfants maintenant vivants	MALADIES concomitantes chez le malade
		de l'invasion	de l'admission		Par ordre de naissance	Parmi ceux qui vivent encore			
		ans	ans						
66	m.	14	15	Les deux.	1 ^{er}	1 ^{er}	1	1	
67	f.	16	16	id.	5 ^e	1 ^{er}	8	3	Enrouement et surdité. Cicatrice sur le palais. Nodosité sur le cubitus.
68	m.	6	8	id.	4 ^e	1 ^{er}	5	1	
69	m.	10	10	id.	11 ^e	1 ^{er}	16	3	
70	m.	8	8	id.	5 ^e	1 ^{er}	6	2	
71	f.	15	15	id.	6 ^e	3 ^e	6	3	
72	f.	5	16	id.	Pas notée	1 ^{er}	Pas noté.	3	Ankylose d'un genou.
73	f.	7	8	id.	2 ^e	1 ^{er}	4	1	
74	f.	13	13	id.	3 ^e	3 ^e	3	3	Cicatrices sur voile du palais.
75	m.	9	19	id.	4 ^e	Pas notée	11	8	Périostite. Impétigo.
76	f.	10	32	id.	Pas notée	3 ^e	13	9	
77	f.	8	9	Les deux.	2 ^e	1 ^{er}	3	1	Un peu sourd. Ganglions hypertrophiés.
78	m.	8	8	Droit.	Pas notée	3 ^e	8	3	Hydrocéphale idiot, ganglions hypertrophiés.
79	f.	16	18	Les deux.	id.	Pas notée	Pas noté.	Pas noté.	
80	f.	11	15	id.	1 ^{er}	1 ^{er}	5	2	Surdité complète.
81	f.	11	11	Gauche.	4 ^e	4 ^e	6	6	Exostoses sur tibia.
82	m.	6	8	Les deux.	Pas notée	Pas notée	Pas noté.	Pas noté.	
83	m.	6	6	id.	1 ^{er}	1 ^{er}	4	3	Ganglions cervicaux engorgés.
84	m.	13	15	id.	Pas notée	2 ^e	4	2	Destruction de voile du palais. Ganglions engorgés, sac lacrymal enflammé.
85	f.	20	20	id.	3 ^e	1 ^{er}	8	6	

SUR QUOI A ÉTÉ BASÉ LE DIAGNOSTIC				REMARQUES	NUMÉROS
DENTS	PHYSIONOMIE	HISTOIRE des enfants	HISTOIRE DES PARENTS		
Caractérist. id.	Caractérist. id.	Pas notée. Concluante.	Pas notée. Pas d'informations	Les deux parents morts. Grande amélioration par le traitement spécifique.	66 67
id.	id.	Pas notée.	Syphilis chez le père.	La mère était morte.	68
id.	id.	Concluante.	Très suspecte.	Une sœur plus jeune a souffert aussi de kératite interstitielle.	69
id.	Suspecte.	id.	Syphilis chez le père.		70
Dents de lait	Pas notée.	Pas notée.	id.		71
Caractérist.	Caractérist.	Pas d'informations. Concluante.	Pas d'informations	Orphelin.	72
id.	id.	id.	Niée.		73
id.	id.	id.	Syphilis chez les deux.	Le malade était le premier né après que les parents eurent contracté la syphilis.	74
Bonne forme.	id.	Niée.	Pas d'informations		75
Caractérist. Suspectes.	Pas caract. Caractérist.	Suspecte. Concluante.	id. Syphilis chez les deux.		76 77
Caractérist.	id.	Suspecte.	Niée par la mère.	Il est probable que la syphilis a été contractée après les naissances des enfants les plus âgés.	78
id.	Suspecte.	Pas d'informations.	Pas d'informations	Un frère plus jeune a aussi souffert de syphilis héréditaire.	79
id.	Pas caract.	Concluante.	Syphilis chez le père.	Un frère a perdu un œil.	80
id.	id.	Pas d'informations.	Pas d'informations		81
id.	id.	Très susp.	id.		82
id.	Caractérist.	Concluante.	Syphilis chez les deux.		83
Pas notées.	id.	Pas d'informations.	Pas d'informations		84
Caractérist.	Pas caract.	id.	id.		85

NUMÉROS des observations	SEXE	Age à la date de l'invasion		OEIL AFFECTÉ	PLACE DES MALADES DANS LEUR FAMILLE		TOTAL des naissances dans la famille	NOMBRE des enfants maintenant vivants	MALADIES Concomitantes chez le malade
		ans	ans		Par ordre de naissance	Parmi ceux qui vivent encore			
86	m.	11	14	les deux.	Pas notée	2 ^e	15	5	
87	f.	8	18	id.	7 ^e	1 ^{er}	10	4	Ulcération du pa- lais.
88	f.	5	12	id.	Pas notée	Pas notée	Pas noté.	Pas noté.	Nodosité cranienn Hydrocéphalie. Légère surdité
89	f.	10	10	id.	8 ^e	1 ^{er}	8	1	
90	m.	12	12	id.	1 ^{er}	1 ^{er}	7	5	
91	f.	8	8	id.	3 ^e	1 ^{er}	3	1	
92	f.	11	11	id.	5 ^e	1 ^{er}	9	4	
93	f.	11	11	Droit.	2 ^e	1 ^{er}	6	3	Psoriasis de la face.
94	m.	21	21	id.	1 ^{er}	1 ^{er}	4	4	Adhérences de l'iris dans l'autre œil.
95	f.	6	6	Les deux.	Pas notée	Pas notée	Pas notée	Pas noté.	Les deux pupilles occluses par ad- hérences de l'iris.
96	f.	6	27	id.	1 ^{er}	1 ^{er}	7	4	Surdité, adhéren- ces du palais après ulcération
97	m.	10	10	id.	2 ^e	2 ^e	2	2	
98	f.	21	21	Gauche.	Pas notée	2 ^e	Pas notée	2	
99	m.	18	19	Les deux.	5 ^e	2 ^e	6	2	Épilepsie.
100	f.	26	26	id.	Pas notée	4 ^e	17	7	Surdité, adhéren- ces de l'iris.
101	f.	12	12	id.	2 ^e	2 ^e	2	2	
102	f.	18	18	id.	2 ^e	1 ^{er}	9	8	Choroïdite et iritis

QUOI A ÉTÉ BASÉ LE DIAGNOSTIC				REMARQUES	NUMÉROS
DENTS	PHYSIONOMIE	HISTOIRE des enfants	HISTOIRE DES PARENTS		
Caractérist.	Caractérist.	Très suspecte.	Pas d'informations	Sa sœur aînée (voir obs. 33) a eu aussi une kératite.	86
id.	Pas caract.	Niée.	Syphilis chez les deux.		87
id.	Caractérist.	Très suspecte.	Pas d'informations		88
id.	id.	Concluante.	id.	Cas très grave.	89
id.	id.	Pas d'informations.	id.		90
notées.	id.	Concluante	Syphilis chez les deux.		91
normales.	Pas caract.	Douteuse.	Niée.	Quelques doutes sur le diagnostic.	92
Caractérist.	Suspecte.	Pas d'informations.	Pas d'informations		93
Le dent typique.	Suspecte.	Petite vérole à un an.	id.	Cas exceptionnellement intéressant.	94
Les dents de lait	Caractérist.	Suspecte.	id.	A eu étant enfant, une iritis	95
Caractérist.	id.	Pas d'informations.	id.	A eu une iritis dans l'enfance.	96
id.	id.	Concluante.	id.	Son frère aîné présentait aussi une physionomie et des dents de syphilis héréditaire.	97
id.	Normale.	Pas d'informations.	id.		98
id.	Caractérist.	Pas d'informations.	Pas d'informations	Les accès épileptiques étaient particuliers	99
id.	id.	Pas d'informations.	Pas d'informations	La malade était mariée	100
pectes.	Suspecte.	Niée.	Syphilis chez les deux.	Le frère aîné souffrit aussi de syphilis héréditaire.	101
Caractérist.	Caractérist.	Suspecte.	Syph. chez le père		102

1^o **Age.** — Dans la majorité des cas cette forme de kératite se déclare entre 8 et 15 ans ¹, sept fois elle commença avant l'âge de 5 ans — trente fois entre 5 et 10 — trente-neuf fois entre 10 et 15 — seize fois entre 15 et 20 — six fois entre 20 et 25. L'âge moyen est 10 ans. Elle est rare dans la première enfance, et plus rare encore lorsque l'âge adulte a été dépassé. Je ne l'ai jamais vue après 26 ans (obs. 100). On a pu voir que, dans quelques cas, elle avait commencé pendant l'enfance, mais j'émetts quelques doutes relatifs à l'exactitude de l'historique, car je n'ai vu les malades que quelques années après. Je ne doute pas évidemment que les yeux aient été atteints à l'époque assignée par la mère, mais la question est de savoir si c'était réellement une kératite interstitielle vraie. Pour moi, je ne l'ai jamais observée avant l'âge de 2 ans (obs. 20) et chez les tout jeunes malades, sa marche est rarement aussi typique et aussi régulière que chez les enfants plus âgés.

2^o **Sexe.** — Les filles paraissent plus sujettes que les garçons à cette maladie : ainsi dans soixante-quatre des cas, les malades étaient des filles et dans vingt-huit seulement des garçons.

Cette disproportion, quoique moins grande, s'accorde avec celle que j'ai déjà constatée dans l'iritis aiguë chez les enfants syphilitiques. J'ai eu ma possession vingt-trois observations de cette dernière maladie dans lesquelles le sexe est spécifié. Il y a dix-huit filles et garçons ².

3^o **État de la santé au moment de l'attaque.** — Dans aucun des cas précédents, l'attaque de kératite n'a eu lieu pendant la convalescence de la variole ou de tout autre exanthème. Aucun état pathologique n'a semblé agir comme cause prédisposante. Les malades ne

1. C'était une des objections que faisait, en 1872, M. Panas à la société de chirurgie, à la théorie d'Hutchinson. — Il disait que la syphilis héréditaire se manifestait généralement dans les six premières semaines qui suivent la naissance. Cela arrive évidemment, mais souvent aussi cette diathèse se manifeste bien longtemps après. La syphilis héréditaire tardive est aujourd'hui démontrée. Voir les observations aux annotations du chapitre « surdité » et les leçons de M. Fournier sur la syphilis héréditaire tardive. (Note du traducteur.)

2. Vingt-et-un des cas auxquels nous venons de faire allusion sont consignés dans le chapitre précédent ; les deux autres, je les ai observés quand cet ouvrage était sous presse. (Note de l'auteur.)

paraissaient être sous l'influence ni de la phthisie, ni de toute autre affection tuberculeuse. La seule altération coïncidante (en supposant que cette maladie soit d'origine strumeuse) était une hypertrophie des ganglions cervicaux. Dans huit cas seulement il existait un engorgement des ganglions cervicaux, et dans sept de ceux-là il était peu marqué. D'un autre côté, à très peu d'exceptions près, les cas observés nous permettent de formuler les propositions suivantes :

A. *Les malades étaient d'une pâleur particulière.* La plupart avaient une pâleur terreuse ou jaunâtre, sans la moindre coloration, et dans aucun des cas exceptionnels nous n'avons constaté ce teint rosé qu'on observe si fréquemment chez les strumeux.

B. — *La peau et surtout celle de la face était épaisse, grossière et flasque.* C'est là ce que nous entendons par physionomie syphilitique. Chaque fois que cette expression est employée, la physionomie était si remarquable et si frappante, qu'elle aurait sauté aux yeux de l'observateur le moins attentif.

C. — *Le dos du nez était large ou effondré.* Cet état fait partie de la physionomie syphilitique.

D. — *La peau de la face était le siège de nombreux petits trous et de cicatrices. Aux angles de la bouche se voyaient des cicatrices radiées provenant d'ulcérations précédentes.* Les éruptions non spécifiques communes à l'enfance, l'impetigo, le prurigo, l'eczéma, ne laissent aucune cicatrice appréciable, tandis que leurs congénères d'origine syphilitique en laissent presque invariablement. Il est contestable que la variole, la varicelle et l'herpès laissent aussi des trous et des cicatrices qu'il est souvent difficile de distinguer de ceux que laissent les syphilides; néanmoins l'existence simultanée de fissures aux commissures des lèvres et des trous sur la peau de la face, alors que l'historique de ces affections ne peut être obtenu, constitue un signe très suspect.

E. — *Chez ceux qui avaient leurs dents permanentes, les incisives centrales supérieures avaient une forme, une couleur, et des dimensions spéciales.* Les autres dents, notamment les canines, présentent souvent dans la syphilis héréditaire diverses particularités, *mais les incisives centrales supérieures sont des dents de preuve.* Dès qu'elles percent, ces dents sont courtes et étroites. Sur le bord est une partie en forme de croissant, plus mince que le reste, et qui, au bout d'un certain temps, s'écaille, laissant une entaille verticale large et peu profonde (voir les figures

des obs. 50 et 53). Pendant quelques années cette entaillure subsiste, et elle disparaît habituellement entre 20 et 30 ans, grâce à l'usure prématurée de la dent. Ces deux dents sont souvent convergentes, mais quelquefois elles sont séparées par un assez grand espace. Dans quelques cas où l'entaillure est soit absente, soit légèrement marquée, il existe une couleur particulière et une forme spéciale (la dent est étroite et carrée) qu'un œil exercé peut facilement reconnaître. On a pu voir que, dans quelques-unes des observations citées, je ne parle pas des dents, cette lacune tient à ce qu'à cette époque je ne connaissais pas la valeur de ce signe. Je me suis fait depuis une règle de toujours regarder la bouche des malades ; et je n'ai pas rencontré un seul malade atteint de kératite interstitielle double bien caractérisée, chez lequel les dents eussent une dimension et une forme normales. Il est certainement de toute évidence que cette malformation des incisives supérieures (dents permanentes) se rencontre invariablement chez les sujets atteints de cette maladie. On peut facilement se convaincre de ce fait clinique en passant quelques mois dans un « ophthalmic hospital » d'une certaine importance ¹.

Les affections suivantes coïncidaient avec la kératite. Onze fois nous avons constaté de larges cicatrices du pharynx et du voile du palais, dix-sept fois la surdité consécutive à une otorrhée, neuf fois des nodosités (quatre fois sur le tibia, deux sur le radius, deux sur la tête, une sur le cubitus), quatre fois du psoriasis de la face, trois fois destruction du nez par un lupus érosif, trois fois une adénite cervicale suppurée, quatre fois une affection laryngée, quatre fois une blépharite tarsienne, trois fois du gonflement de l'articulation du genou, une fois de l'ectropion, trois fois un abcès larymal, deux fois une exfoliation des alvéoles de la mâchoire supérieure.

4° Historique des accidents antérieurs, et plus spécialement de ceux survenus pendant l'enfance. — J'ai pu, dans plus de la moitié des cas, obtenir des renseignements très exacts sur l'époque à laquelle les symptômes de syphilis héréditaire ont fait leur apparition dans l'enfance (éruptions, mal à la bouche, ulcérations à l'anus, coryza prolongé, etc.) Cette proportion pourrait être de beaucoup augmentée ; mais souvent je n'ai pu voir ni la mère ni quelque autre

1. Voir plus loin le résumé des leçons de M. le professeur Fournier sur les dents syphilitiques.

(Note du traducteur.)

personne capable de me renseigner. Dans plusieurs observations que je n'ai pas citées, j'avais obtenu l'aveu d'antécédents suspects; néanmoins je n'ai pas trouvé ce groupe suffisamment complet pour le publier. En de nombreuses circonstances, les mères avouèrent que quelques-uns de leurs autres enfants avaient aussi, dans leur bas âge, souffert d'accidents spécifiques. Je dois ajouter que c'est précisément dans la plupart des cas où la physionomie, les dents etc... étaient très caractéristiques que je n'ai pu obtenir aucun historique des antécédents. La fréquence de l'otorrhée, de l'ulcération du palais, etc., a déjà été mentionnée.

5° **Historique de la syphilis des parents.** — Ceux qui se sont déjà livrés à des recherches analogues ne seront pas surpris que je n'ai pu que dans vingt-neuf cas seulement obtenir des parents (d'un seul ou des deux) l'aveu d'une syphilis constitutionnelle antérieure. Dix-huit fois la mère avait été infectée par son mari et par conséquent tous les deux avaient été atteints, huit fois le père seul avait été infecté, deux fois la mère avait eu la syphilis avant le mariage, et elle croyait son mari bien portant, une fois enfin la syphilis aurait été communiquée à l'enfant par une nourrice (version probablement invraisemblable). Dans la moitié des cas environ, je n'ai pu interroger directement l'un ou l'autre des parents, ou je n'en ai pas vu l'utilité. Dans quelques cas, il existait, à l'époque où les notes furent prises, des manifestations syphilitiques chez l'un des deux parents; et parmi ceux-là, il en était qui avaient nié tout accident primitif. Enfin dans les quelques cas où aucun aveu ne put être obtenu, la mère déclara que d'autres médecins, qui avaient soigné les malades auparavant, avaient posé les mêmes questions.

6° **Évaluation de la viabilité de la famille des malades.** — La proportion dans laquelle la mortalité a sévi parmi les frères et les sœurs des malades est un adjuvant précieux au diagnostic de la syphilis héréditaire. Si la mortalité durant l'enfance a été excessive, il y a tout lieu de croire que la tache est d'une espèce qui diminue matériellement la puissance vitale et prédispose aux affections à terminaison fatale. Pour permettre de savoir quelle est la relation qui existe entre la polyéthélie et la kératite interstitielle, j'ai, dans le tableau précédent, inséré des colonnes qui indiquent, le nombre des enfants mis au monde dans chaque famille, le nombre

des survivants, et le rang du malade parmi eux ; c'est-à-dire, l'aîné, le deuxième le troisième, etc... Cette dernière donnée est, comme on le verra, d'une importance spéciale. En faisant la moyenne, je ne trouve que soixante-dix-sept cas qui soient assez complets pour être publiés.

J'ai compris dans le nombre des naissances, les mort-nés venus à terme.

Je n'ai naturellement pas mentionné les fausses couches, ni les accouchements prématurés.

En procédant de cette manière, nous trouvons que soixante-dix-sept mères de malades atteints de kératite interstitielle (cette affection arrivant à 9 ans 1/2 en moyenne) ont mis au monde une moyenne de sept enfants; que la mortalité a réduit à quatre. Ces soixante-dix-sept mères ont mis au monde un total de cinq cent quarante-sept enfants, dont deux cent quatre-vingt-quatre seulement ont survécu. En d'autres termes, nous sommes en présence de soixante-dix-sept malades atteints de kératite interstitielle qui ont tous perdu dans leur bas âge presque la moitié de leurs frères et sœurs. Malgré les erreurs auxquelles les statistiques exposent, il y a peu de doutes à avoir sur ce taux élevé de la mortalité.

7° Les malades sont généralement les plus vieux de leur famille. — En examinant la septième colonne du tableau, nous trouvons quatre-vingt-deux fois le rang qu'occupe le malade parmi les enfants survivants.

Dans ces quatre-vingt-deux cas les malades étaient :

L'aîné	33	fois,	une	proportion	de	1	sur	13
Le 2 ^e	14	—	—	—	—	1	—	6
Le 3 ^e	9	—	—	—	—	1	—	9
Le 4 ^e	3	—	—	—	—	1	—	27
Le 5 ^e	1	—	—	—	—	1	—	82

Ce fait curieux est encore plus frappant si l'on examine la neuvième colonne. Nous y trouvons que les quatre-vingt-deux sujets atteints de kératite sont les représentants de deux cent quatre-vingt-quatre frères et sœurs, ou (en d'autres termes) que la moyenne dans chaque famille est de 3,4. Nous ne comptons naturellement que les enfants vivants au moment où nous prenions ces notes. Maintenant supposons un groupe de quatre-vingt-deux enfants pris sans aucun choix parmi ces deux cent quatre-vingt-quatre, il est clair que ce groupe doit con-

tenir des aînés dans la proportion de 1 sur 3,4. Le tableau synoptique ci-dessus montre combien cette proportion est différente de celle qu'elle devait être, et il démontre de plus que la kératite interstitielle, en choisissant ses victimes, obéit à un principe qui guide son choix.

Il semble non seulement que la maladie atteint de préférence l'aîné dans la grande majorité des cas, mais encore que la fréquence est en rapport direct avec le rang de la naissance ; le deuxième étant plus souvent affecté que le troisième et ainsi de suite. Cette assertion, si probante qu'elle soit, pourrait l'être encore davantage s'il était possible d'éviter les deux sources d'erreurs suivantes : 1° Dans certains cas la syphilis avait été contractée par l'un des ascendants après la naissance d'une partie de sa famille, de sorte que le malade, qui n'était pas de fait l'aîné de tous les enfants, était en réalité l'aîné de tous ceux qui étaient nés après l'accident. 2° Dans plusieurs exemples de la série, l'aîné et le deuxième enfant ont souffert de kératite, et tous les deux sont inscrits sur le tableau.

En nous en tenant à ce que nous savons de la transmission de la syphilis, nous pourrions aisément comprendre pourquoi le premier-né est plus souvent et plus gravement atteint. Quant à l'hypothèse de « strume », à l'exclusion de la syphilis héréditaire, je peux mettre qui que ce soit au défi d'apporter une preuve sérieuse.

8° **Phénomènes de l'attaque.** — Le processus de la kératite interstitielle a été bien décrit par plusieurs auteurs, j'en ai donné un résumé page 16, et il est inutile d'en parler ici plus longuement. Cependant, quelques-uns des cas que nous avons signalés se sont présentés dans des conditions inaccoutumées et peu connues jusque alors. En fait, les cas se divisent d'eux-mêmes en quatre groupes, suivant la prédominance de tel ou tel symptôme.

Le groupe A renferme les cas les plus communs, dans lesquels l'exsudat interstitiel était le symptôme prédominant, avec une vascularisation légère de la sclérotique ou de la conjonctive.

Le groupe B comprend ceux dans lesquels, indépendamment de l'exsudat interstitiel, on voyait sur la surface tout entière de la cornée les dentelures en forme de croissant des vaisseaux capillaires. Ces dentelures commencent habituellement à la partie inférieure, gagnent ensuite les parties avoisinantes, et se rencontrent quelquefois toutes ou presque toutes au centre de la cornée dont la surface tout entière est le siège d'une coloration vive. Si la première éventualité se produit,

la photophobie et le larmolement sont proportionnés à l'étendue de ces dentelures.

Le groupe C a été décrit dans les pages précédentes et trois ou quatre cas seulement peuvent s'y rapporter. Il existe un large exsudat, siégeant probablement sur la surface postérieure de la cornée, et se mouvant sur sa concavité; il cause pendant un certain temps une cécité complète. Je n'ai jamais vu jusqu'ici la vascularisation superficielle caractéristique du groupe B coexister avec cet état de choses. J'estime que cette forme de maladie occasionne un affaiblissement permanent de l'acuité visuelle.

Le groupe D est caractérisé par un exsudat ponctué limité à la couche postérieure de la cornée. Semblable altération est souvent observée dans l'iritis syphilitique, et dans l'aquo-capsulite, dont elle constitue un des traits caractéristiques, qui permet de ne pas la confondre avec la kératite interstitielle. Dans cette dernière affection, il arrive quelquefois que la première période est suivie tôt ou tard d'exsudations dans la substance même de la cornée.

Quoique divisée en groupes distincts, la différence qui existe entre ces variétés n'est souvent qu'une affaire de degrés. Ainsi les altérations les plus graves, mentionnées dans les groupes B et C, se sont, par exemple, rarement produites sans avoir été précédées de celles des groupes A et D.

L'iritis n'est pas une complication habituelle de la kératite, quoiqu'elle ne soit pas rare. L'opacité de la cornée est, le plus souvent, si accentuée, qu'il est impossible d'examiner l'état de l'iris, après la première ou la deuxième semaine de l'attaque, et j'ai même rarement pu, durant cette période, découvrir une lésion de l'iris. Au moment de la guérison, la pupille est habituellement ronde et mobile, quoique, dans bien des cas, l'iris ait en partie perdu de son brillant, et qu'il ait revêtu une teinte terne et plombée. J'ai néanmoins rarement observé l'occlusion de la pupille. L'iritis, quand elle se manifeste, est généralement peu grave, et elle a peu de tendances à l'exsudation.

Presque toujours, la kératite affecte les deux yeux et avec une intensité à peu près égale. Quatre-vingt-onze fois elle a été double, six fois seulement elle a affecté l'œil gauche seul, et cinq fois le droit. Dans trente-cinq observations nous avons noté quel fut l'œil primitivement atteint; le gauche l'a été dix-sept fois et le droit dix-huit. Nous avons

noté aussi dans vingt-six observations quel œil fut le plus gravement affecté, et nous trouvons le gauche dix-sept fois et le droit neuf.

Comme dans la plupart des autres affections symétriques, il est rare que les deux yeux soient atteints simultanément. Le deuxième est généralement pris quelques jours ou quelques semaines après le premier. Quelquefois cependant, l'intervalle est beaucoup plus considérable : ainsi, dans l'observation 43, une période de deux ans s'est écoulée, et dans l'observation 31 une période de quatre mois. L'observation 26 est un exemple intéressant de rechute survenant deux ans après le commencement de l'attaque, et à une époque où les deux yeux paraissaient complètement guéris. On trouve dans la série quelques autres observations de rechute, plus ou moins grave, mais elles sont exceptionnelles. Il faut noter combien la résorption s'opère régulièrement dès qu'elle est commencée.

Je vais maintenant énumérer brièvement les raisons principales qui me portent à considérer la kératite interstitielle comme un effet direct de la syphilis héréditaire :

1° Étant donné que cette ophthalmie se présente avec des caractères bien tranchés, il est probable *a priori* qu'elle est déterminée par une cause simple et définie.

2° Les sujets affectés ont presque invariablement une physionomie particulière, et se ressemblent habituellement tous.

3° Presque toujours, les incisives centrales supérieures permanentes sont petites, et présentent des entailles caractéristiques.

4° Dans la plupart des cas, les particularités auxquelles nous faisons allusion dans les deux paragraphes précédents ne ressemblent en rien à celles qu'on rencontre dans la scrofule. Au contraire, les sujets strumeux ou tuberculeux ont habituellement une belle coloration et de grandes dents blanches.

5° Je n'ai pas encore vu un seul malade atteint de kératite interstitielle qui fût phthisique, et j'en ai vu très peu avec une adénite cervicale suppurée.

6° L'ainé des enfants est affecté de préférence. Cette particularité s'accorde bien avec l'hypothèse de syphilis, mais elle est inexplicable avec celle de strume.

7° Elle atteint les filles de préférence aux garçons, et arrive habituellement dans les familles où plusieurs enfants sont morts en bas âge.

8° Elle se rencontre dans toutes les classes de la société, chez les gens qui se nourrissent bien, et chez les gens qui se nourrissent mal, chez ceux qui vivent dans les habitations les plus saines (bords de la mer, etc.), et chez ceux qui habitent les quartiers populeux.

9° Dans la majorité des cas où j'ai cru devoir interroger les parents, j'ai obtenu l'aveu d'une infection syphilitique antérieure à la naissance de l'enfant malade.

10° Dans la plupart des cas où j'ai obtenu des renseignements sur l'enfance du malade, j'ai pu constater tous les symptômes habituels de la syphilis infantile.

11° J'ai quelquefois obtenu l'aveu d'accidents spécifiques infantiles survenus chez les frères ou sœurs du malade.

12° Comme je l'ai mentionné plus haut, l'hypertrophie des ganglions lymphatiques est rare chez les malades atteints de kératite ; par contre, d'autres affections plus étroitement unies à la syphilis qu'à la strume, telles que les exostoses, les ulcérations du palais, le lupus érosif, sont communes.

9° **Traitement.** — J'ordonne le mercure et l'iodure de potassium unis aux toniques et à un régime fortifiant. A mon avis, le meilleur mode d'emploi du mercure consiste en frictions, derrière les oreilles, sur le cou ou sous les aisselles, le soir en se couchant. Je prescris aussi habituellement un mélange d'iodure de potassium, d'iodure de fer et de noix vomique. Si le malade est très affaibli, et s'il se présente dans les conditions décrites au groupe B, je donne des toniques plus actifs, tels que le quinquina et les ferrugineux. Il faut surtout éviter la salivation. Quoiqu'elle ait coïncidé une fois (obs. 12) avec une amélioration rapide, je pense qu'il n'est pas prudent de s'exposer à diminuer les forces du malade. Le médecin doit, à moins qu'il ne soit certain que son malade est bien nourri et bien protégé contre le froid, employer le mercure avec beaucoup de prudence. Dans l'obs. 48, l'état de la malade, jeune fille faible et mal nourrie, fut aggravé par une salivation survenue rapidement. Quand la photophobie est intense, on obtient de bons résultats de l'emploi de vésicatoires derrière les oreilles. Je dois avouer cependant que, dans quelques cas graves, l'emploi des révulsifs n'a produit aucune amélioration. Les obs. (14, 31 et 49) prouvent la supériorité des traitements tonique et spécifique réunis sur le traitement tonique seul.

Quelle que soit ma confiance dans l'efficacité des spécifiques, je dois prévenir mes lecteurs qu'ils ne doivent pas trop attendre de leur emploi, car cette kératite, en dépit du meilleur traitement, dure quelquefois très longtemps, et ni le mercure, ni l'iodure ne la suppriment brusquement. Si l'état général des malades est bon au début de l'attaque, le traitement peut, à mon avis, empêcher la formation d'un exsudat abondant, et limiter l'étendue et la durée de la maladie. On serait cependant fort désappointé si on s'attendait à une de ces améliorations rapides, qu'on voit si souvent se produire dans les diverses formes de la syphilis acquise.

Je n'ai pas jusqu'ici assez souvent employé les fumigations mercurielles, pour savoir si elles sont plus efficaces que tout autre mode d'administration du médicament. C'est une médication qui mérite plus d'attention qu'elle n'en a reçu jusqu'ici, car on ne peut douter de sa supériorité dans le traitement de la syphilis acquise.

10° Pronostic. — Le pronostic sera favorable, si la kératite interstitielle est traitée de bonne heure, avant que la cornée soit devenue opaque dans une large étendue. Il faudra le réserver si la photophobie est intense et si elle apparaît dès le début. Si elle est légère, le pronostic sera meilleur. Dans les cas les plus graves, il est permis d'espérer un certain degré d'éclaircissement, mais il est nécessaire de prévenir le malade et son entourage qu'il sera imparfait et s'opérera très lentement. Quoique les exsudats interstitiels se résorbent quelquefois d'une façon surprenante, il est rare de les voir disparaître entièrement, s'ils sont étendus et s'ils existent depuis longtemps. Dans les inflammations prolongées, la cornée est souvent endommagée, et lorsque la photophobie a disparu et que les exsudats se sont résorbés, on constate qu'elle est déformée. Habituellement elle est amincie, c'est-à-dire qu'elle a perdu sa forme conique.

Il faut toujours se rappeler que toute kératite grave peut se compliquer de choroïdite ou de rétinite, et que l'état des couches profondes ne peut être constaté à cause de l'opacité de la cornée. Dans ces conditions, le pronostic est grave surtout si les yeux sont affectés d'un tremblement dès qu'on les expose à la lumière.

Habituellement la kératite grave provoque pendant un mois ou deux une cécité complète qui est due à l'opacité de la cornée, et à la photophobie qui ne permet pas au malade de regarder. Si

cet état se prolongeait au delà de quelques semaines, le pronostic serait grave.

La durée de la kératite est très irrégulière, j'ai vu quelquefois, mais rarement, les cornées s'éclaircir, et les lésions disparaître en moins de deux mois. Plus habituellement, il faut de six à huit mois pour obtenir une transparence passable. Souvent la durée est encore plus longue; nous avons en ce moment à « Moorfields » des malades dont l'état s'améliore encore et dont l'affection date de plusieurs années. Je suis persuadé que nos ouvrages classiques sont au-dessous de la vérité lorsqu'ils parlent de la durée de la kératite et des altérations permanentes de l'œil qu'elle provoque. Il est nécessaire de noter soigneusement tous les cas, si on veut éviter sur ces points des conclusions erronées.

11 Diagnostic. — Une observation clinique attentive est indispensable pour arriver à faire aisément le diagnostic de cette maladie. Il faut surtout une grande habitude. Les erreurs que j'ai vues le plus souvent se produire consistaient à la confondre avec certaines formes d'inflammations consécutives à la variole, et avec des ulcères superficiels en voie de guérison. On peut la confondre aussi avec la conjonctivite vasculaire qu'il est difficile de différencier de la période de congestion aiguë de la kératite. L'aspect de verre dépoli qui précède la période vasculaire, et la teinte rose saumon constatée sur la cornée durant les dernières périodes sont cependant caractéristiques chaque fois qu'elles sont bien marquées. J'ai vu deux cas dans lesquels la cornée avait passé par un état d'opacité bien marquée (verre dépoli), mais qu'il était impossible de rapporter à la syphilis. Dans tous les deux, un seul œil avait été affecté, et la congestion de la conjonctive avait été intense. Je recommande à ceux qui ne fréquentent pas habituellement un « ophthalmic hospital » de réserver leur diagnostic si le malade ne présente pas la physionomie et les particularités dentaires que j'ai décrites, puisqu'on les constate presque invariablement dans la forme vraie de la maladie.

Je crois qu'il est utile de citer ici brièvement les particularités du cas suivant que j'ai trouvé dans mes notes, l'œil gauche présentait très exactement les modifications observées dans la kératite syphilitique, et les symptômes qui me permirent de faire le diagnostic différentiel sont relatés dans les lignes qui suivent :

Thomas B., garçon d'assez belle apparence, fut admis pour une

ophthalmie double. Il en avait été souvent atteint auparavant, et depuis son enfance sa vue était très mauvaise. La cornée gauche était diffusément opaque, mais un examen attentif permettait de constater que l'opacité était superficielle plutôt qu'interstitielle, et qu'elle était plus accentuée à la circonférence qu'au centre. Aux bords de la cornée droite se voyait une ulcération superficielle à bords blancs. Dans les deux yeux, la congestion de la sclérotique était considérable, la photophobie très intense et absolument disproportionnée aux altérations visibles. Le malade avait l'aspect d'un strumeux, mais il ne paraissait pas syphilitique. Il était coloré, les ailes du nez étaient épaisses, et sa lèvre supérieure présentait sur la ligne médiane une fissure profonde enflammée. Ses dents étaient grandes, de bonne couleur et parfaites comme forme. Sa mère nous dit qu'il avait toujours été bien portant pendant son enfance, qu'il avait marché seul de bonne heure, et qu'il n'avait jamais eu d'éruption, d'aphthes, ni de coryza. Il était le cinquième de sept enfants vivants.

12° Prophylaxie. — J'indiquerai dans un chapitre spécial la conduite à tenir vis-à-vis des enfants atteints de syphilis héréditaire pour atténuer les maladies auxquelles ils sont sujets. Je peux néanmoins faire remarquer ici que le traitement mercuriel institué chez un enfant, ne l'empêche pas d'être atteint de kératite interstitielle à un âge plus avancé. Ce fait est prouvé par un très grand nombre des observations que j'ai relatées. Je ne sais pas quelle influence pourrait avoir un traitement au mercure et à l'iodure administré immédiatement avant l'attaque. J'ai signalé quelques cas où le deuxième œil fut affecté dès que le traitement spécifique eut été commencé pour le premier œil atteint. Ils sont rares néanmoins, et j'ai vu pareil fait se produire durant le traitement de l'iritis résultant de syphilis acquise. L'alimentation et l'usage des toniques, pas plus que le traitement mercuriel, ne peuvent empêcher la kératite syphilitique. J'ai eu dans ma clientèle quelques malades appartenant à des familles opulentes qui avaient bénéficié de tous les avantages que peut procurer le séjour à la campagne, le changement d'air et une alimentation abondante.

CHAPITRE III

DE LA CHOROÏDITE ET DE LA RÉTINITE DANS LA SYPHILIS HÉRÉDITAIRE.

On sait depuis l'introduction de l'ophthalmoscope que dans les inflammations du globe de l'œil qui résultent de la syphilis acquise (*i. e.* non congénitale), la choroïde et la rétine sont souvent affectées. Il permet d'apercevoir, dans le fond de l'œil, ces exsudats blanchâtres diversement situés, et dont la résorption peut être obtenue avec le traitement mercuriel. Ils existent dans les couches de la choroïde, car on aperçoit généralement sur leur surface les vaisseaux rétiniens. L'inflammation cependant ne reste pas limitée à la choroïde ; souvent la rétine se congestionne et devient brumeuse, et quelquefois on peut observer un état nébuleux généralisé qui ne peut être expliqué que par la présence de dépôts inflammatoires sur le corps vitré lui-même. En fait, l'ophtalmie syphilitique, quoique revêtant souvent la forme de scléro-iritis, peut affecter indistinctement toutes les couches du globe de

l'œil ¹ Cela étant établi pour la syphilis acquise, il était permis de supposer qu'il en était de même pour la syphilis héréditaire, et cette supposition s'est trouvée confirmée. Je suis convaincu qu'on pourrait l'observer plus fréquemment si, chez les petits malades, les inflammations profondes n'arrivaient pas en même temps que la kératite ou immédiatement après elle. C'est l'opacité de la cornée qui empêche presque toujours l'examen ophthalmoscopique, et fournit en même temps une explication de la diminution de l'acuité visuelle. Il arrive néanmoins quelquefois dans les choroïdites de cette espèce que la cornée est indemne ou suffisamment claire pour permettre un examen.

Cette affection peut être divisée en plusieurs périodes distinctes, la première est caractérisée par une diminution notable de l'acuité visuelle et par la présence sur la choroïde de plaques diffuses d'exsudat, la rétine et le corps vitré étant en même temps brumeux ; à la deuxième, la vue s'améliore et les plaques sont mieux définies. A la troisième, celle de la guérison, ces dernières se circonscrivent tout à coup, et on ne constate aucun exsudat dans les tissus adjacents. Les observations qui suivent sont surtout des exemples des deux dernières périodes, nous verrons dans la suite que ces altérations intéressent surtout la choroïde, mais qu'elles se limitent rarement à elle, et que même dans ce cas la rétine qui la recouvre est quelque peu atteinte. Le degré de vision, que conservent les sujets atteints de cette variété de choroïdite même lorsqu'elle est très étendue, prouve que la rétine n'est que légèrement et secondairement atteinte (voir obs. 3).

1. On doit beaucoup au docteur Jacob de Dublin, qui affirma très énergiquement cette doctrine, il y a quelques années. (Note de l'auteur.)

Cette forme de la maladie ne revêt pas un type invariable. Il faut avouer que cela arrive souvent, mais dans quelques cas il est loin d'en être ainsi. La première observation que je cite est un exemple d'exsudat exceptionnellement abondant.

Obs. 1 — Syphilis héréditaire. — Exsudation franche dans la choroïde gauche, avec décollement de la rétine et cécité complète. Exsudats pointillés dans la choroïde droite.

Frédéric C. B., 17 mois, admis en décembre 1857. Sa mère rapporte que, peu de temps après son mariage, elle a souffert d'accidents suivis d'une éruption. De ses trois premiers enfants, deux sont mort-nés, le troisième est mort peu après sa naissance, le malade est le quatrième et le seul vivant aujourd'hui. A 3 semaines, il a eu un coryza grave et son nez a beaucoup coulé, c'était un bel enfant à sa naissance, mais il dépérit rapidement. A 3 mois, il eut une éruption, mal à la bouche et sur les fesses. Quand je le vis, il était traité pour une syphilis héréditaire par un médecin qui lui avait donné du mercure en assez grande quantité, de sorte que tous les signes extérieurs avaient disparu. La mère l'amenait à « Ophthalmic hospital » parce qu'elle craignait qu'il ne fût en voie de devenir aveugle, elle avait remarqué que ses yeux étaient affectés d'un mouvement rotatoire, et il lui avait semblé apercevoir « une peau blanche » sur l'œil gauche. La peau de l'enfant était nette, mais on voyait aux angles de sa bouche des cicatrices plissées, ses dents étaient petites, de mauvaise couleur et très irrégulières. Le dos de son nez était effondré. Même sans ophthalmoscope, il était facile de voir qu'une substance blanc jaunâtre occupait le fond de l'œil gauche. Les deux iris étaient parfaitement claires, et il n'y avait aucune congestion de la sclérotique. La lumière était bien supportée, et les deux pupilles se dilataient suffisamment. L'atropine ayant été employée, on put voir avec l'ophthalmoscope que la presque totalité de la partie centrale de la choroïde était recouverte par un exsudat mince et étendu. Aucuns vaisseaux ne se voyaient à sa surface, et on pensa par conséquent

qu'il siégeait sur la rétine ou plus probablement qu'il avait déterminé son décollement et sa destruction. La surface unie de l'exsudat faisait naître l'idée qu'il s'était librement épanché dans le globe. Dans l'œil droit, on voyait de nombreuses taches blanches, mais la rétine n'avait subi aucune désorganisation, et l'entrée du nerf optique qu'on distinguait bien était normale. L'enfant, autant qu'on pouvait le constater était presque aveugle. Je prescrivis les frictions mercurielles, et l'iodure de potassium, mais la mère appliqua ce traitement d'une façon très irrégulière.

Le 18 juin, six mois après son admission, il voyait un peu mieux de l'œil droit, mais encore très imparfaitement. Les taches blanches, très visibles, étaient restées dans le *statu quo*. A gauche, l'exsudat était resté dans le même état, mais il était plus facile à apercevoir, parce qu'il était devenu plus blanc et plus brillant.

Obs. 2. — Grandes cicatrices dans la choroïde droite. — Dents et physionomie caractéristiques de la syphilis héréditaire.

Je dois cette observation à l'obligeance de M. Dixon, dans le service duquel était placé le malade. Charles H., 14 ans, de Croydon, amené pour une cécité presque complète de l'œil droit. L'œil gauche était normal, et avec lui le malade pouvait lire aisément. L'examen ophtalmoscopique permit de constater au-dessous de la rétine droite la présence de plusieurs taches dont la progression était la suivante, rouge, rose et blanche. L'une d'elles, presque circulaire, ressemblait tellement au nerf optique que, sans l'absence de vaisseaux, on aurait pu la prendre aisément pour lui. A la circonférence des taches blanches, se voyaient de nombreuses masses de pigment. De l'œil droit, qui était atteint de strabisme divergent, il voyait à peine. Il était fils unique, et il avait, au dire de sa mère, beaucoup souffert pendant son enfance d'éruptions graves, d'aphthes, de coryzas et de maux à l'anus. Le médecin qui l'avait soigné avait porté le diagnostic de syphilis héréditaire. La mère avait fait une fausse couche avant la naissance du malade, elle était remariée depuis six ans et

n'avait pas eu d'autres enfants. L'aspect et les dents de Charles B. étaient caractéristiques, il était de complexion délicate, et avait du psoriasis de la face. On crut que l'affection de l'œil droit datait de l'enfance, et comme les altérations de la choroïde étaient évidemment le résultat d'une maladie guérie depuis longtemps, M. Dixon ne prescrivit aucun traitement.

OBS. 3. — Cicatrices s'étendant aux deux choroïdes. — Physionomie et dents suspectes. — Historique suspect.

Charles M., 20 ans, garçon pâle et cachectique. Sur sa lettre d'hôpital était la note suivante du docteur Bader qui l'avait vu précédemment : « altérations spécifiques des deux yeux durant depuis six ans. » L'examen ophthalmoscopique permit de constater, dans le fond de chaque œil, des plaques circonscrites d'un blanc verdâtre. Dans les deux yeux, la rétine paraissait pâle aux endroits où les plaques manquaient, et l'entrée du nerf optique était irrégulière. Malgré toutes ces altérations, et quoique sa vue fût très imparfaite, le malade pouvait encore travailler de son état de cordonnier. Sa physionomie était très suspecte, ses dents ne présentaient aucun caractère typique, mais elles étaient petites et en très mauvais état. Il avait des fissures aux angles de la bouche. Son père était mort et avait mené une existence très irrégulière. Sa mère qui se déclarait indemne, ne savait pas si son mari avait eu la syphilis. Elle avait eu seize enfants dont le malade était le seul survivant ; son frère aîné, mort à 17 ans, avait été soigné pendant plusieurs mois au même hôpital pour une ophthalmie double.

OBS. 4. — Syphilis héréditaire, kératite interstitielle, avec iritis, cataracte et choroïdite. — Perte complète de la vision dans un œil. — Excision et dissection du globe.

Mary An. R., célibataire, 21 ans, avait été soignée par M. Poland durant les années 1859 et 1860. Chez elle, l'aspect de la syphilis héréditaire était très marqué. Les dents supérieures et inférieures, très déformées, avaient des entailles horizontales, mais les incisives supérieures (les dents de preuve) avaient été tellement cassées par la carie, qu'on pouvait à peine constater les entailles

verticales. M. Poland avait fait l'ablation de l'œil droit qui avait été atteint de choroïdite syphilitique, etc... et de cécité consécutive. Cet œil avait été, au dire de la malade, atteint de cataracte, et opéré quatre fois dans un autre hôpital (voir plus loin le compte rendu du docteur Bader). La cornée gauche était le siège d'opacités interstitielles, et la pupille était adhérente en deux ou trois points, elle pouvait lire mais difficilement. Sa vue avait été bonne jusqu'à l'âge de 17 ans; à cette époque, elle avait été atteinte d'une ophthalmie double qui l'avait rendue aveugle pendant quelques semaines. Elle était l'aînée vivante, le premier enfant était mort à trois jours, deux plus jeunes qu'elle, âgées de 17 et de 20 ans, vivaient, leur vue était excellente. Le docteur Bader me communiqua l'examen ophtalmoscopique suivant, ainsi que le résultat de la dissection de l'œil après l'ablation. Je crois que c'est le seul examen de la choroïde, de la rétine, etc... qui ait été fait dans cette forme de la maladie après l'opération; aussi a-t-il, à cause de cela, une valeur toute spéciale.

COMPTE RENDU DE L'ÉTAT DES YEUX A LA DATE DE L'ABLATION

Œil gauche. — La cornée est opaque par places; sa convexité est augmentée, la chambre antérieure est vaste, et l'iris a une couleur bleue d'acier particulière. Il existe plusieurs synéchies postérieures, qui ne s'opposent que faiblement à la dilatation de la pupille. A l'ophtalmoscope, on voit le nerf optique d'un rose gris, ainsi que cela s'observe fréquemment dans des cas analogues. Les couches profondes sont amincies, et staphylomateuses près du nerf optique.

La choroïde est parsemée, par places, de petits points noirs, la vue dans cet œil est bonne, étant donné l'état de la cornée, de la pupille et du fond de l'œil. Il existe une irritabilité sympathique.

L'œil droit est atteint de cécité complète, et la cornée est tellement opaque qu'on ne peut distinguer que quelques parcelles de l'iris. La plus grande partie de la cornée est remplacée par un tissu opaque, staphylomateux par places. La tension de l'œil est normale. Depuis que la vision est perdue, il est quelquefois rouge, et la malade y ressent des élancements douloureux passagers. Depuis un mois la douleur et l'inflammation sont constantes.

COMPTE RENDU DE LA DISSECTION DU GLOBE DROIT

L'œil droit enlevé par M. Poland fut immédiatement examiné. Il était hypertrophié, mais le diamètre transverse excédait l'antérieur. L'iris était atrophié et purulent, sa surface antérieure était adhérente aux tissus qui remplaçaient la cornée. Le ligament suspenseur opaque et hypertrophié était adhérent à la surface postérieure de l'iris.

La capsule du cristallin, vide et hypertrophiée, adhérait à la marge pupillaire et aux tissus qui remplaçaient la cornée.

L'espace vitreux était occupée par un liquide trouble, couleur chocolat, composé des restes de l'humeur vitreuse, de corpuscules sanguins et d'un liquide très albumineux.

La surface interne (vitreuse) de la membrane qui se trouve entre cette partie des tuniques connues sous le nom d'*ora serrata* et l'espace vitreux était parsemée de plaques de tissu fibreux opaques et grises. La choroïde entourant ces plaques et les procès sciliaires voisins étaient œdématisés.

La rétine en opposition avec la choroïde était légèrement brumeuse, mais permettait néanmoins de l'apercevoir. On voyait dans sa substance même, surtout autour du nerf optique, de petits points opaques d'un gris jaune. Le nerf et la tache jaune étaient normaux. La choroïde d'un brun pâle était très amincie. La surface de la rétine était parsemée de petites taches noires et rondes, très nombreuses sur la partie située entre l'équateur de l'œil et l'*ora serrata*. Quelques-unes de ces taches partaient de la choroïde, mais sans affecter la surface de la rétine, qui resta, quand elle fut disséquée partiellement, adhérente à la choroïde, surtout dans les points voisins des taches noires.

EXAMEN MICROSCOPIQUE DES TISSUS MALADES

A. Choroïde et cellules hexagonales.

Le pigment étoilé et les gros vaisseaux de la choroïde n'offraient aucune particularité.

Des groupes nombreux de cellules affectant une forme ronde étaient déposés autour des capillaires et des gros vaisseaux qui se trouvent près de la lame élastique. Ces cellules, très transparentes, avaient la couleur du diamant. Leur dimension était supérieure à celle des corpuscules sanguins. Quelques-uns des vaisseaux sanguins

étaient entièrement entourés de cellules, les autres ne l'étaient que près de la lame élastique. En plusieurs endroits, cette dernière avait disparu, et les intervalles étaient comblés par ces cellules, qui occupaient la place des faisceaux attenants. Ces derniers étaient tordus, courbés, etc., par des groupes semblables de cellules.

Ces cellules n'avaient pas dépassé la rétine.

Elles étaient groupées et séparées des parties environnantes, par un tissu fibrilleux mal défini. Ces fibrilles ne se rencontraient plus dans le pigment qui entoure la choroïde, et dans la rétine elles se mêlaient aux faisceaux.

Les bords des ouvertures, dans la lame élastique de la choroïde, étaient épaissis par un tissu qui semblait lamineux.

Les cellules hexagonales paraissaient normales, excepté celles qui siégeaient sur les parties de la choroïde occupées par les cellules groupées, et celles qui entouraient les ouvertures de la lame élastique.

Les premières avaient perdu leur forme hexagonale, et étaient arrondies. La couleur brun pâle du pigment granuleux avait disparu, il était tantôt brun foncé, tantôt noir, de sorte qu'à l'œil nu la choroïde paraissait parsemée de points noirs.

Les dernières étaient entassées autour des ouvertures de la lame élastique, elles étaient rondes, et leur pigment granuleux était noir. En plusieurs points, ces cellules étaient au milieu des faisceaux.

Les groupes de cellules étaient très nombreux dans la portion de la choroïde située à l'équateur de l'œil, elle était normale autour du nerf optique et de la tache jaune.

B. La rétine.

La structure de la rétine, les faisceaux exceptés, paraissait normale ; ces derniers, comme nous l'avons mentionné plus haut, étaient déplacés, tordus, etc... par les productions morbides émanant de la choroïde. Les parties de la rétine, formées par ce qu'on appelle des fibres radiées, étaient vides. Les autres étaient occupées par des cellules d'apparence normale, ou par des globules qui paraissaient graisseux.

Les points opaques gris ou jaunes, qu'on voyait dans la rétine à l'œil nu, étaient dus à l'accumulation de ces globules graisseux dans la structure de la rétine.

La mince couche cellulaire située au-dessous des fibres du nerf op-

tique était remplacée par un dépôt moléculaire amorphe et grisâtre.

Les parois des vaisseaux sanguins de la rétine étaient épaissies.

La couche des fibres du nerf optique qui recouvrait la rétine semblait normale.

OBS. 5. — Cécité complète chez un enfant atteint incontestablement de syphilis héréditaire. — L'examen ophtalmoscopique manque.

Edward W., 10 ans, enfant pâle mais paraissant assez bien portant. Le dos de son nez était plutôt large, et sa figure était recouverte de psoriasis. Les incisives n'étaient pas entaillées, mais elles présentaient une forme toute particulière. Elles étaient si étroites latéralement, qu'elles ressemblaient presque à des canines. En dépit de l'absence d'entaillures et malgré l'aspect de l'enfant, cette particularité me fit soupçonner immédiatement la vraie nature de la maladie.

Pendant son enfance, il avait eu une ophtalmie purulente, qui n'avait laissé aucune trace, et sa vue était restée bonne jusqu'à l'âge de 9 ans. L'œil gauche avait été attaqué le premier, le droit ensuite et quelques mois après il était totalement aveugle. Les deux pupilles étaient inertes, et la gauche paraissait plus grande que la droite. Il n'existait aucune congestion. Sur les amygdales atrophiées se voyaient des cicatrices. Sa mère nous apprit que, peu après son mariage, elle avait contracté une syphilis dont elle avait beaucoup souffert. J'ai malheureusement égaré le compte rendu de l'examen ophtalmoscopique et comme je n'ai pas l'adresse du malade, je ne puis compléter cette intéressante observation.

OBS. 6. — Cicatrices nombreuses sur la choroïde. — Physiologie et dents syphilitiques. — Historique des accidents infantiles.

Charles D., 9 ans, le deuxième de trois enfants vivants (un quatrième était mort), soigné par M. Bowman en 1859. La mère niait avoir eu la syphilis, mais elle ne paraissait pas parler franchement, et les faits la démentaient. En bas âge,

il avait été longtemps atteint d'un coryza intense, et d'éruptions sur le corps, pour lesquelles feu M. Gosset lui fit prendre, pendant plusieurs mois, une petite pilule matin et soir (c'était probablement du mercure). La mère ajoutait qu'elle lui avait fait continuer ces pilules pendant près de deux ans. Son aspect était caractéristique, le nez très effondré, la tête grosse, les dents espacées, étroites, et légèrement entaillées (entièrement typiques).

L'examen ophtalmoscopique, pratiqué dans les deux yeux, montra, sur différentes parties de la rétine, des plaques rondes, blanches et brillantes, de dimensions variées, sans vaisseaux sanguins. Autour de quelques-unes d'elles se voyait un petit croissant de pigment noir. La choroïde semblait amincie et était plus pâle qu'à l'état normal. Des vaisseaux serpentaient çà et là sur des surfaces dépourvues de pigment, et ressemblant à du papier. Dans les deux yeux, la cornée, le cristallin et le corps vitreux étaient absolument transparents et permettaient de voir facilement les couches profondes.

L'enfant louchait légèrement, il voyait suffisamment pour avoir appris ses lettres. Pour voir, il regardait toujours de côté, jamais devant lui.

Pendant son enfance, il avait eu ce mouvement rotatoire particulier des globes, et ne paraissait pas avoir eu une bonne vue. Il n'avait jamais eu aucune inflammation externe des yeux. Il est probable que la choroïdite datait de la plus tendre enfance, à l'âge où habituellement l'iritis apparaît. Il est possible qu'il ait plus tard une kératite.

OBS. 7. — Syphilis héréditaire. — Nombreuses cicatrices sur la choroïde droite.

Samuel B., 12 ans, blond, avec un aspect caractéristique. Les quatre incisives supérieures manquaient, les canines inférieures offraient les particularités qu'on rencontre habituellement dans les autres dents, elles étaient remarquablement pointues et entaillées. Sa mère avait eu six enfants dont trois étaient

morts. Le malade était le cadet des vivants. A l'âge de 2 ans, il avait été soigné à l'hôpital pour une ophthalmie, qui ne fut pas purulente, au dire de la mère. A la même époque, il eut mal à la bouche, une éruption et un coryza. La mère avouait avoir contracté la syphilis de son mari, après la naissance de son deuxième enfant. Malgré un traitement au mercure, elle avait eu plus tard des ulcérations à la gorge et une éruption. Tous ses enfants nés dans la suite avaient eu en, bas âge, des symptômes spécifiques, le dernier excepté. La cécité était presque complète à droite ; à l'ophtalmoscope, on voyait plusieurs plaques circulaires, blanches et brillantes, dont plusieurs présentaient des points noirs à leur centre. La rétine et la choroïde paraissaient désorganisées et résorbées par places. La note relative à leur état a été prise, le 8 juillet 1859, malheureusement elle est très incomplète, et je n'ai pas mentionné l'état de l'autre œil.

Obs. 8. — Syphilis héréditaire grave. — Kératite double à l'âge de 2 ans. — Cécité complète à gauche provoquée par une choroidite à l'âge de 20 ans.

Emily H., 23 ans, présentant à un haut degré la physiologie de syphilis héréditaire, entra dans mon service, en janvier 1859 ; elle avait été presque toute sa vie soignée à l'hôpital. Le dos de son nez était large et effondré, elle avait de larges cicatrices aux angles de la bouche, et plusieurs petits trous sur la figure et le front. La peau était épaisse, huileuse et d'une mauvaise couleur. Ses dents étaient petites, atrophiées, les incisives supérieures étaient entaillées, les amygdales atrophiées, et la voix un peu rauque. La mère nous dit qu'elle avait quitté son mari, qui lui avait donné plusieurs fois « la maladie » dont il avait beaucoup souffert lui-même. Emily H. était la seule enfant vivante, et l'aînée. Deux autres nés après elle étaient morts (l'un hydrocéphale soigné par le docteur Congnest, l'autre de consomption à l'âge de 9 mois). Emily H. avait eu, pendant son enfance, une ophthalmie purulente, mal à la bouche, un coryza et une éruption sur le corps, elle avait été traitée pour la syphilis héréditaire,

Plus tard, vers l'âge de 2 ans, elle fut soignée probablement pour une kératite à « ophthalmic hospital » par M. Scott. Ses yeux s'étaient assez améliorés depuis pour lui permettre d'apprendre à lire, mais sa vue n'avait jamais été très bonne. Dix-huit mois avant son entrée à l'hôpital, elle avait baissé rapidement dans l'œil gauche, et le globe avait été le siège de douleurs vives, continues et profondes. Quelques semaines plus tard elle était devenue si aveugle qu'elle pouvait à peine apercevoir la fenêtre. Lorsque je la vis il lui était impossible de distinguer l'ombre d'une main passant devant ses yeux. La cornée était tuméfiée et brumeuse, la pupille dilatée et immobile.

L'état de la cornée empêcha l'examen ophtalmoscopique.

Obs. 9. — Maladie du corps vitreux et exsudat sur la rétine droite. — Cataracte double. — Physionomie et dents caractéristiques de la syphilis héréditaire.

Caroline G., 13 ans, fut admise comme externe le 14 octobre 1858; je la vis pour la première fois, le 10 mars 1859. Sur son billet d'hôpital était la note suivante écrite par le D^r Bader à la date de sa première admission. « Vue perdue depuis un an. Dans l'œil droit, sur la rétine et l'entrée du nerf optique, de nombreuses taches noires existent. Le cristallin est légèrement opaque, il y a une cataracte de l'œil gauche. » Le D^r Bader avait reconnu facilement la diathèse et prescrivit le bichlorure de mercure à la dose de 1/20 de grain trois fois par jour.

Le 10 mars 1859, la situation était celle qu'avait décrite le D^r Bader. Dans l'œil gauche, existait une cataracte blanche, homogène et bien formée qui, au dire de la malade existait depuis plusieurs années. Elle se rappelait l'époque de son apparition, et était certaine qu'elle ne l'avait pas étant enfant. La vue à droite était si défectueuse qu'elle ne voyait pas assez pour lire; et elle affirmait que trois ans auparavant elle lisait facilement. A l'ophtalmoscope, on voyait de ce côté des stries noires dans le cristallin, des filaments flottants dans l'humeur vitreuse, et un exsudat de couleur sombre sur la rétine.

Sa physionomie et ses dents étaient typiques, sa figure était couverte de plaques de psoriasis, et de petits trous. Elle avait eu la variole à 9 ans.

OBS. 9. — Altérations inflammatoires s'étendant aux deux choroïdes. — Aspect de syphilis héréditaire. — Dents typiques.

C'est à l'obligeance du D^r Bader que je dois ce cas. Le malade me fut amené en avril 1860 et il est un bon exemple de choroïdite dépendant de la syphilis héréditaire

William N., 13 ans, brun, avec une physionomie syphilitique marquée. La mère nous dit qu'il était son seul enfant vivant, mais elle était si sourde qu'il fut impossible d'obtenir d'elle un historique du malade. Sa vue s'était affaiblie plusieurs années auparavant sans qu'il eût eu d'inflammation externe. Les cornées étaient très claires, et les incisives supérieures avaient des entailles caractéristiques. Sa vue était si mauvaise, qu'il ne pouvait lire que les gros caractères et encore avec difficulté. L'œil gauche était le plus mauvais, et la vision était en quelque sorte améliorée par l'emploi des verres concaves. A l'ophtalmoscope, on voyait dans les deux yeux l'entrée du nerf optique mal délimitée. Les vaisseaux de la rétine étaient petits, et les choroïdes étaient le siège de petites plaques blanches entremêlées de dépôts pigmentaires. Ces plaques n'étaient pas bien définies, et disparaissaient graduellement en arrivant dans les couches saines. Les altérations morbides étaient très avancées dans l'œil gauche.

OBS. 10. — Physionomie caractéristique de la syphilis héréditaire. — Double kératite interstitielle ancienne. — Altérations de la choroïde dans les deux yeux.

Cette observation m'a été communiquée par le D^r Bader. Les altérations de la choroïde étaient bien marquées. L'œil gauche a été dessiné (voir planche 1, fig. 5).

Emily D., 18 ans. Elle avait été une enfant délicate jusqu'à l'âge de 10 ans, elle avait eu fréquemment mal à la tête, et à 16 ans une attaque de fièvre rhumatismale. A 12 ans sa vue avait commencé à faiblir. sept ans après, ses deux yeux s'étaient inflam-

més, et autant qu'il est possible de le savoir par le récit de la malade, il n'y avait pas eu de complication du côté de la rétine. Elle pouvait à peine, à cette époque, apercevoir la lumière, et elle resta plusieurs mois dans le même état; puis l'inflammation diminua et la vue s'améliora graduellement. Ses yeux étaient dans les conditions décrites ci-dessous : — Août 1859 : la malade présentait les caractères typiques de la syphilis héréditaire, les dents n'étaient plus que des chicots, les cornées étaient opaques, les amygdales hypertrophiées, et l'aspect général indiquait clairement la diathèse. Sa sœur présentait les mêmes particularités. Les deux cornées étaient légèrement opaques et irrégulièrement ovales. Les pupilles se dilataient, mais irrégulièrement, les iris avaient la couleur bleu d'acier caractéristique. Avec l'œil droit, elle pouvait lire les plus petits caractères, et voir l'heure à une pendule éloignée. Avec l'œil gauche, qui était le plus faible, elle voyait, mais elle ne pouvait lire les gros caractères. Elle apercevait le cadran de la pendule, mais elle ne pouvait distinguer l'heure. Il résulta de l'examen qu'elle voyait mieux avec les parties latérales de la rétine. Avec l'ophtalmoscope, on constatait que dans les deux yeux le cristallin et l'humeur vitreuse avaient conservé leur transparence normale. Lorsqu'on ne se servait pas de l'éclairage oblique, on apercevait de nombreuses mouches noires qui paraissaient flotter dans l'espace vitreux. (Cette apparition était due à l'oscillation de l'œil qui permettait de voir différentes taches de pigment dans le fond.) Les disques optiques étaient petits, légèrement ovales, roses gris, brumeux, indistincts, mal définis et cachaient un cercle blanchâtre qui séparait l'entrée du nerf optique du fond de l'œil. On voyait dans l'œil gauche quelques vaisseaux de la rétine qui étaient plus nombreux à droite. Autour du nerf optique et de la tache jaune, le fond de l'œil était brumeux, rouge, parsemé de plaques irrégulières, brunes et blanches, et d'un pigment granulé. Sur les parties latérales on apercevait les gros vaisseaux de la choroïde, et là aussi le fond était parsemé de nombreuses taches noires, larges et bien marquées.

OBS. 11. — Double kératite, avec altération de la choroïde. — Physionomie de la syphilis héréditaire. — Examen ophtalmoscopique.

J'ai emprunté cette observation et les réflexions qui l'accompagnent à un mémoire du D^r Bader publié dans « ophthalmic hospital reports » en octobre 1858. On y verra des assertions qui corroborent les idées que j'avance dans ce travail.

Ann. Simmons, 17 ans, forte fille, qui avait souffert, à l'âge de 2 ans, d'un écoulement purulent et sanguinolent du nez. La perte de substance et les altérations consécutives de la cavité nasale paraissaient avoir causé la difformité qui existait lorsque je la vis. La voûte palatine était perforée, et le dos du nez effondré.

Dix-huit mois plus tard, les deux yeux s'enflammèrent spontanément, le gauche fut affecté le premier. Ils étaient douloureux et rouges, et la guérison survint au bout de six semaines sans traitement. La vue à droite était normale. Avec l'œil gauche, elle pouvait seulement apercevoir les ombres, et depuis sa maladie elle n'avait jamais mieux vu de cet œil-là.

État actuel. La malade souffrait de maux de tête (depuis son enfance). La physionomie (fissures à la peau, autour de la bouche, les dents, les amygdales, etc.) était celle de la syphilis secondaire (héréditaire). La plus grande partie du voile du palais et de la luette avait disparu. La tension et les mouvements des deux globes étaient normaux. Les cornées étaient grandes, et les globes l'étaient en proportion. En certains endroits, elles étaient légèrement brumeuses. Les chambres antérieures étaient larges, les iris d'un bleu d'acier particulier. Les pupilles se dilataient bien, mais irrégulièrement.

Avec l'œil droit, la malade lisait les plus petits caractères, mais à distance elle ne pouvait reconnaître les petits objets. Avec l'œil gauche, elle ne pouvait distinguer que les ombres. Elle se plaignait de douleurs intermittentes dans les deux yeux. Sa vue n'était pas améliorée par les verres et, à son dire, d'aussi loin qu'elle se souvenait, l'œil gauche avait toujours été défectueux.

« Ophthalmoscope » — les deux yeux — les cornées étaient

légèrement opaques (plaques grises) les autres parties étaient transparentes, et l'entrée du nerf optique ainsi que les parties voisines étaient vues facilement sans lentille convexe.

L'entrée du nerf optique paraissait plus large que d'habitude, de couleur normale dans l'œil droit, et légèrement grisâtre dans l'œil gauche. Les vaisseaux rétiniens étaient normaux, et en nombre suffisant à droite. A gauche, ils étaient quelque peu tortueux. Ils paraissaient surélevés, comme si l'entrée du nerf optique et la tache blanche qui l'entourait eussent été situées au-dessous du reste de la rétine. La tache qui entourait l'entrée du nerf optique était d'un blanc brillant, et bien délimitée par une ligne de pigment qui se trouvait entre elle et la choroïde rouge. On voyait sur sa surface de larges vaisseaux (choroïdaux?). Le réseau des gros vaisseaux choroïdaux qui est au-dessous de la rétine transparente avoisinante était normal dans l'œil gauche, mais trop petit dans l'autre. A une distance plus éloignée de l'entrée du nerf optique on voyait des plaques semblables, grossièrement dessinées, de la dimension d'une tête d'épingle. Quelques-unes d'entre elles avaient un point noir à leur centre. Dans les deux yeux la tache jaune était normale.

La vision défectueuse de l'œil gauche était due probablement à quelque altération du nerf optique. La tache blanche, quoique entourant toute l'entrée du nerf optique, ne gênait pas beaucoup la transmission des impressions visuelles.

Je n'ai pas encore vu à travers une rétine normale, chez un jeune sujet, les gros vaisseaux choroïdaux dans cette portion de la choroïde voisine de l'entrée du nerf optique. A cet endroit, on constate chez les jeunes sujets qui ont de bons yeux une rougeur uniforme, tandis que dans ce cas on voyait les gros vaisseaux choroïdaux près de la tache blanche, et les petites plaques blanches qui étaient plus éloignées étaient entourées par une rougeur uniforme et brillante. Les ophthalmies qui surviennent pendant l'enfance sont probablement cause de la fréquence de ces plaques blanches. Je n'ai, dans le cas dont il s'agit, aucune preuve soit chez la malade, soit chez ses parents de l'origine sy-

philitique de l'ophthalmie ; mais je crois quand même à la syphilis :

1° Parce qu'on m'a enseigné que si un enfant perd les os de son nez, sa luette et son voile du palais à la suite d'ulcérations, si la peau qui est autour de la bouche est fissurée, si les cheveux tombent, etc..., on doit porter le diagnostic de syphilis secondaire ;

2° Parce que depuis 1856 j'ai eu l'occasion d'examiner dix cas (4 avec hydrocéphalie) dans lesquels on voyait sur la choroïde des plaques blanches et noires bien définies et brillantes. Dans tous, les symptômes spécifiques que j'ai mentionnés plus haut existaient, et de plus, dans la plupart d'entre eux, je sus que les parents avaient eu la syphilis.

3° Parce que j'ai rencontré un cas qui rend très probable l'origine spécifique de ces plaques :

Un enfant (malade de M. Stratfield) était soigné à la consultation externe. La mère avait contracté la syphilis au huitième mois de sa grossesse. Elle accoucha à terme d'un enfant fort et bien portant. Il n'eut, jusqu'à l'âge de 2 mois, aucune manifestation syphilitique. A cet âge survinrent des taches sur la peau et un écoulement purulent du nez. Il avait cinq mois lorsqu'on le porta à l'hôpital. Son nez était effondré, ses amygdales hypertrophiées, il avait de la blépharite tarsienne, du psoriasis et des fissures aux angles de la bouche. La circulation dans les extrémités était très lente, les veines étaient turgides. Un examen attentif du père et de la mère, montra chez tous les deux des cicatrices récentes, et chez la mère des accidents secondaires : blépharite tarsienne, psoriasis, chute des cheveux, etc...

L'enfant mourut bientôt, j'eus l'occasion d'examiner son nez et ses yeux. Les os du premier s'exfoliaient, et la membrane muqueuse entourante s'ulcérail, les yeux (la choroïde et la rétine exceptées), paraissaient normaux. La rétine ne pouvait pas servir à un examen microscopique, elle était grisâtre et ramollie. En plusieurs points, surtout autour de l'entrée du nerf optique, elle était augmentée de volume par des nodules d'exsu-

dat de la grosseur d'une tête d'épingle, qu'on trouvait, en la dis-séquant, attachés à la surface rétinale de la choroïde, au-dessous des cellules hexagonales. Après les avoir enlevés, on voyait, au-dessous d'eux la choroïde dénuée de pigment. La décomposition était trop avancée pour permettre un examen satisfaisant de ces nodules.

OBS. 12. — Kérato-iritis double. — Aspect de syphilis héréditaire. — Symptômes de choroïdite. — Rechutes répétées pendant dix ans.

Quoique dans ce cas l'examen ophtalmoscopique n'ait pu être pratiqué à cause de l'état de la cornée, l'existence de la choroïdite était indubitable.

Ann. R., 29 ans, l'aînée de trois sœurs vivantes (elle avait perdu six frères ou sœurs) fut soignée pendant plus de dix ans à « ophthalmic hospital ». Son aspect était très caractéristique, elle était un peu sourde, et avait eu jadis une otorrhée double. Sur le dos de sa langue étaient des plaques ulcérées, sa tête était mal conformée, et sur les incisives centrales supérieures se voyaient des entailles caractéristiques. Les cornées étaient opaques dans toute leur étendue ; à droite l'opacité était plus considérable. Avec l'œil gauche, elle voyait juste assez pour lire les gros caractères. Les deux pupilles étaient irrégulières et les iris amincis. Les deux globes étaient un peu mous, et les sclérotiques amincies, permettaient de voir que la choroïde était sombre. La première attaque avait affecté les deux yeux, et elle avait été, pendant un certain temps, si aveugle qu'elle pouvait à peine distinguer la lumière de l'obscurité. Depuis, elle avait eu plusieurs rechutes, accompagnées de douleurs très violentes dans les globes. Cette tendance aux rechutes est un signe presque pathognomonique d'affection de la choroïde, on l'observe rarement quand la cornée seule est affectée.

OBS. 13. — Diathèse syphilitique héréditaire bien marquée. — Syphilis primitive contractée à l'âge adulte. — Adhérences de l'iris. — Altération de la choroïde et du corps vitreux.

Dans ce cas, le malade, qui était un syphilitique héréditaire,

avait aussi contracté la syphilis. Néanmoins, il ne semble pas qu'il ait eu un symptôme constitutionnel vrai de cette dernière ; et, d'après l'historique, il est clair que les ophthalmies ont été sous la dépendance de la tache héréditaire et non de la syphilis acquise.

William B., 26 ans, fut admis en 1861. Son aspect, ses dents, etc... étaient très caractéristiques, le dos du nez était effondré depuis son enfance ; il avait de larges fissures aux angles de la bouche, la figure marquée de petits trous, les incisives supérieures étroites et entaillées. Sa vue était imparfaite depuis sa plus tendre enfance. Il tenait de sa mère que la première inflammation avait eu lieu à l'âge de 4 ans. A droite, la vue n'avait jamais été bonne.

La cornée droite était brumeuse, l'iris terne et la pupille entaillée par des adhérences. L'œil gauche avait été le meilleur jusqu'au moment où survint l'ophthalmie pour laquelle il était entré dans mon service ; et, de ce côté, il y avait toujours eu de l'opacité de la cornée. Quand je le vis, il existait une ulcération aiguë sur la partie externe de la cornée gauche avec un hypopion. Sous l'influence de l'atropine, les deux pupilles se dilatèrent bien, la droite avait quelques entailles. Il ne fut pas possible d'éclairer suffisamment le fond. Le corps vitreux paraissait contenir des filaments flottants, et on voyait sur la choroïde de nombreuses taches noires. Cinq ans avant son admission à Moorfields, il avait été soigné à « Lock hospital » pendant deux mois. Il avait alors une blennorrhagie et des chancres. Un bubon se forma et perça. Pendant qu'il était en traitement, il eut une éruption sur une jambe. Il prit, pendant un mois ou deux, des pilules matin et soir et fut salivé. Depuis qu'il a cessé le traitement, il n'a eu aucun accident. Plus tard il eut une nouvelle blennorrhagie pour laquelle un pharmacien lui donna du mercure. Quelque temps après, il se maria, son premier enfant était né quelques mois avant son entrée à l'hôpital. Je tenais beaucoup à le voir, mais comme ma curiosité ne semblait pas lui être agréable je n'insistai pas. Jusqu'à présent je n'ai eu que peu d'occasions de voir les enfants de syphilitiques héréditaires.

CHAPITRE IV

DE LA CATARACTE ET DE L'INFLAMMATION DU CORPS VITRÉ LIÉES A LA SYPHILIS HÉRÉDITAIRE

J'ai, dans les chapitres précédents, rapporté plusieurs observations dans lesquelles il y avait en même temps que d'autres lésions, de l'opacité du cristallin et des nuages dans le corps vitré. Ces dernières conditions, on les rencontre rarement seules. Lorsqu'elles sont liées à la tache héréditaire, il y a presque toujours en même temps de la choroïdite ou de la rétinite. Ainsi dans l'obs. 9 il s'agit d'une jeune fille de 13 ans, atteinte d'une cataracte double, et dans le corps vitré de laquelle se voyaient des opacités flottantes; elle était atteinte en même temps d'une rétinite syphilitique.

Les cataractes n'étaient pas congénitales, elles s'étaient formées en même temps que les inflammations des autres couches. A la page précédente, dans l'obs. 14 du même chapitre, le malade, un homme de 26 ans avait, en même

temps que des nuages flottants dans le corps vitré et des adhérences de l'iris, une choréïdite.

Dans la kéraïtite, l'inflammation du cristallin ou du corps vitré paraît être beaucoup plus rare que dans la choréïdite, mais il est fort possible qu'il n'en soit pas réellement ainsi. L'opacité de la cornée empêche habituellement leur examen, ce qui peut expliquer la rareté apparente de leurs altérations. Je n'ai pas encore vu d'exemple de cataracte congénitale dans la syphilis infantile. Dans tous les cas que j'ai pu observer, l'opacité du cristallin a commencé quelque temps après la naissance, généralement plusieurs années. C'est là un fait auquel il était permis de s'attendre, puisqu'on a de bonnes raisons de croire que la tache héréditaire ne cause pas de manifestations intra-utérines. Dans la plupart des cas, les enfants syphilitiques sont bien portants au moment de leur naissance, et les maladies, auxquelles ils sont sujets, ne surviennent que quelque temps après. Lorsque la cataracte arrive chez eux, elle est due évidemment à une altération de nutrition analogue à l'inflammation. Elle coïncide habituellement, comme nous l'avons vu, avec une inflammation des autres couches de l'œil.

On connaît peu l'étiologie de la cataracte des enfants, qu'elle soit congénitale, ou qu'elle se forme dans les premières années de la vie. Il est pourtant un fait d'observation commune pour les ophthalmologistes, c'est que ces malades ont rarement un aspect vigoureux ; et cette remarque est surtout vraie pour ceux dont l'affection n'est pas congénitale.

Les observations qui vont suivre prouveront suffisamment que, dans un certain nombre de cas, la syphilis héréditaire est la vraie cause de ces cataractes. Des recher-

ches plus avancées manquent cependant. M. Dixon m'a dit que dans un bon nombre de cas, récemment observés par lui, les dents des malades étaient mal formées et très irrégulières, quoiqu'ils ne présentassent pas toujours le type de la syphilis héréditaire.

La même remarque m'a été faite aussi par M. T. P. Peale Junior de Leeds dans une lettre qu'il m'a adressée à ce sujet. Il me dit qu'il a rarement vu une cataracte chez un enfant ayant les dents bien développées. J'espère posséder plus tard sur cette question des données certaines et étendues.

OBS. 1. — Strabisme. — Cataracte, et adhérences partielles de la pupille après une attaque de kérato-iritis. — Dents typiques.

Élisabeth G., 20 ans, l'avant-dernière d'une famille de cinq, fut admise le 30 juin. Avec son œil droit, elle pouvait distinguer les gros objets, et lire les grands caractères. Ses iris d'un gris acier, concaves et adhérents par places à la marge de la pupille, étaient passablement mobiles. Il y avait une portion semi lunaire de membrane opaque, visible en dedans de la surface de la pupille, dans sa partie la plus déclive. Son œil gauche était légèrement divergent et proéminent. La pupille était immobile et sa surface était occupée par une matière blanc grisâtre brillante, évidemment les restes d'un cristallin désorganisé.

L'historique était le suivant : elle avait joui d'une vue parfaite jusqu'à l'âge de 9 ans, lorsque, durant une ophthalmie aiguë (Kératite?) elle fut aveugle pendant six mois. Cette inflammation guérit lentement et diminua son acuité visuelle. Aujourd'hui les cornées se sont tellement éclaircies que seuls quelques nuages interstitiels sont visibles. Les dents, supérieures et inférieures, sont étroites, pointues et caractéristiques de la syphilis héréditaire. Je n'ai pas eu l'occasion d'avoir des renseignements sur son enfance, mais je lis sur mes notes que MM. Dixon et Bader

partagèrent mon avis et portèrent le diagnostic de syphilis héréditaire.

Obs. 2. — Syphilis héréditaire. — Cataracte simple survenue à l'âge de 3 ans. — Adhérences de l'iris. — Historique complet de la syphilis chez les parents, traitée par le mercure.

Sahra Ann. C., 3 ans, me fut amenée, pour la première fois, le 3 septembre 1858. Dans l'œil droit était une cataracte bien formée d'un blanc bleuâtre. La pupille était suffisamment mobile. L'autre œil paraissait normal et ni l'un ni l'autre ne présentaient aucunes traces de congestion. Quoiqu'elle fût bien venue et forte, mon attention fut de suite attirée par quelques fissures aux angles de la bouche, et le dos de son nez qui était effondré. Elle avait, sur une joue, une plaque de psoriasis, et ses incisives centrales supérieures étaient affectées par cette forme particulière de carie noire que j'ai citée précédemment dans plusieurs cas de syphilis. Ses dents inférieures, à quelques exceptions près, n'étaient pas cariées. Sa mère qui l'amenait avait un teint pâle et terreux. En l'interrogeant j'appris que l'enfant avait souffert en bas âge de coryza grave, de plaies à la bouche et à l'anus et d'éruptions sur le corps. Jusqu'à ces derniers temps, sa vue avait été considérée comme bonne. Elle avait eu, à plusieurs reprises, des abcès aux gencives, et, à un moment donné, sa langue avait été très malade.

Le père était mort, la mère n'avait que cette enfant, et depuis sa naissance, elle avait fait deux fausses couches, elle disait que, depuis son mariage, sa santé n'avait jamais été bonne. A une question directe que je lui posais, elle m'avoua que son mari lui avait donné la syphilis deux mois avant sa grossesse. Le médecin qui l'avait soignée lui avait donné du mercure jusqu'à salivation. Elle avait eu dans la suite une éruption abondante. L'enfant n'avait été soumise à aucun traitement spécifique ; et, à part les symptômes décrits plus haut, on ne l'avait jamais considérée comme une enfant malade. Sa mère la nourrissait au sein pendant qu'elle prenait du mercure. Elle souffrait encore de douleurs périostiques, etc...

L'atropine dilatait très imparfaitement les pupilles, et on pouvait voir alors des adhérences s'étendant au bord interne de l'iris. On voyait sur la surface du cristallin des taches blanches et dans sa structure plusieurs petites masses jaunes de dépôts crétacés.

Obs. 3. — Cataracte avec adhérences de l'iris dans l'œil gauche chez une jeune fille qu'on savait atteinte de syphilis héréditaire.

Miss H., 14 ans., vint avec une note disant que j'avais soigné son frère aîné pour une kératite interstitielle bien marquée. Son père, avant son mariage, avait perdu un œil à la suite d'une iritis syphilitique. Le fils aîné qui avait eu des symptômes infantiles graves, présentait plusieurs signes caractéristiques de la diathèse ; dents entaillées, etc... (Il me fut amené à la visite suivante.) Sa sœur avait trois ans de moins et, dans son enfance, elle avait été bien portante. Ses dents avaient des entailures horizontales, mais aucunes verticales, et sa physionomie ne présentait rien ou presque rien de suspect. Sa vue à gauche était mauvaise. Le cristallin était le siège d'une opacité bleue pâle. Cette opacité n'était dense nulle part, mais elle était suffisante néanmoins pour empêcher la transmission de la lumière. La pupille se dilatait assez bien, mais entre elle et la capsule du cristallin se voyaient de nombreuses adhérences. L'autre œil était sain. Je ne pus obtenir des renseignements précis sur les accidents qui avaient déterminé les altérations que je viens de décrire, la mère me dit qu'elle était certaine que, dans son jeune âge, les deux yeux de l'enfant étaient normaux, elle croyait que les altérations de l'œil gauche avaient eu lieu dans ces dernières années.

CHAPITRE V

DE LA MALADIE APPELÉE AQUO-CAPSULITE

Il n'est, je pense, douteux pour personne que la grande majorité des affections appelées jusqu'ici « Aquo-capsulites », et celles où les deux iris et les deux cornées sont légèrement enflammées, soient dues à la syphilis héréditaire. Quoiqu'il soit désirable de ne plus employer cette expression erronée dans la théorie anatomique qu'elle suggère, il faut néanmoins accorder ici une petite place aux affections qu'elle sert à désigner. Si nous voulions classer tous les cas dans lesquels la couche postérieure de la cornée et la surface de l'iris ont été simultanément enflammées, on pourrait former un groupe considérable et, dans la plupart d'entre eux sinon dans tous, il serait facile de trouver des antécédents de syphilis acquise ou héréditaire. Dans plusieurs cas de kératite interstitielle, lorsque la cornée a récupéré une transparence suffisante pour permettre un examen de l'iris, ce dernier se présente de la façon suivante : Il a perdu une partie de son brillant,

il est aminci, il a contracté quelques adhérences, et revêtu une coloration gris d'acier. Quoique la cornée ait surtout été affectée, il est clair que l'iris a aussi souffert. Dans les cas d'iritis aiguë chez les enfants syphilitiques, la cornée, comme je l'ai démontré, n'est que rarement atteinte. Les seuls cas auxquels on devrait appliquer la dénomination d'aquo-capsulite sont ceux où, avec de petits dépôts pointillés sur la couche postérieure de la cornée, les autres couches restent transparentes, et permettent d'examiner librement l'iris qui est tuméfié et enflammé. Les cas dans lesquels cet ensemble de phénomènes existe, se présentent évidemment, mais ils sont rares, autant que mon observation personnelle me permet de l'affirmer. Je ne parle, bien entendu que de ceux où l'iris et la cornée sont atteints à un degré à peu près égal. Dans presque toutes les iritis consécutives à la syphilis acquise on constate derrière la cornée cet exsudat pointillé ; mais dans ces cas-là l'importance du processus morbide réside si évidemment sur l'iris, qu'on ne peut avoir d'hésitations relativement à leur dénomination. Quelquefois cependant, dans la syphilis acquise l'affection qui survient aux yeux pourrait être appelée « aquo-capsulite » l'iris étant affecté mais très légèrement. Cette dénomination étant limitée comme je viens de le proposer, je n'ai vu que très peu d'exemples de la maladie qu'elle désigne. Il y a environ sept ans, j'ai soigné, pendant quelques semaines, une jeune juive de douze ans atteinte d'une iritis légère accompagnée d'exsudats pointillés siégeant derrière la cornée. Le tissu cornéen propre ne devint jamais opaque, et il n'y eut jamais d'exsudat abondant dans l'iris. Le cas paraissait incurable. L'autre œil ne fut jamais affecté, et il n'y avait aucune raison de suspecter la syphilis héréditaire. Je n'ai pu recueillir que les six obser-

vations suivantes à « ophthalmic hospital », et l'âge des malades ne pouvait faire penser à la syphilis héréditaire. Je ne vis pas durant l'attaque, le malade qui fait le sujet d'une de ces observations, et je ne pus faire un diagnostic rétrospectif qu'en voyant les lésions consécutives. Dans un seul des six cas, il y avait lieu de soupçonner la syphilis héréditaire, et c'est pour cela que j'incline à penser que, dans la plupart des cas, cette affection ne dépend pas de cette diathèse. J'estime néanmoins qu'il est nécessaire d'avoir à ce sujet des observations plus nombreuses.

OBS. 1. — Exsudat ponctué sur la couche postérieure d'une cornée avec légère iritis. — Aucun soupçon de tache héréditaire.

Alice G., fille de 20 ans, blonde, assez jolie, et n'ayant en rien l'aspect de la syphilis héréditaire, fut admise le 9 juin 1859. Elle avait des dents parfaitement régulières et bien formées; quoique un peu pâle, elle se considérait comme étant en parfaite santé. La menstruation avait toujours été régulière. Elle était la sixième de sa famille et tous ses frères et ses sœurs se portaient bien. Elle venait pour un exsudat ponctué siégeant sur la face postérieure de la cornée droite. Le point le plus gros était situé près du centre. En haut, il dépassait à peine l'équateur de l'œil; en bas, il atteignait presque le bord de la cornée. La pupille se dilatait difficilement mais ses dimensions étaient normales. On voyait plusieurs petits points d'adhérences entre les bords de la pupille et la capsule du cristallin. L'iris avait une belle couleur et ne paraissait pas avoir jamais été atteint d'inflammation aiguë.

D'après les renseignements donnés, il était probable que cet exsudat existait depuis deux mois. Six mois auparavant, l'œil avait été enflammé, sans que la vue en eût souffert. L'autre n'avait jamais été atteint.

Je prescrivis des vésicatoires, et du mercure à la dose de un grain de calomel chaque soir. Sous l'influence de ce traitement, une grande amélioration se manifesta en trois semaines, et l'exsudat sa résorba assez pour lui permettre de lire les plus petits caractères. Malgré cela, lors de sa dernière visite, on pouvait encore l'apercevoir aisément.

OBS. 2. — Iritis double (légère) avec exsudat ponctué dans les couches postérieures des deux cornées chez une jeune fille bien portante. — Menstruation suspendue. — Amélioration par l'iodure de potassium.

Émily B., 16 ans, fut admise le 3 mars 1859. Les deux yeux étaient exactement dans les mêmes conditions. Les deux iris étaient légèrement décolorés, surtout près de leurs bords libres. Les couches postérieures de la cornée présentaient de nombreux points d'exsudat, plus nombreux dans la moitié inférieure que dans la moitié supérieure, et qui avaient à peu près la situation décrite dans l'Observation 1. Ils étaient cependant beaucoup moins étendus. L'attaque avait commencé quinze jours auparavant, les yeux étaient irritables, mais sans photophobie bien marquée. Depuis trois mois les règles étaient suspendues. Je lis dans mes notes : « Elle est grande, colorée, et paraît très bien portante. » Les dents étaient bonnes à tous les points de vue.

Le traitement consista en iodure de potassium à la dose de cinq grains, trois fois par jour. Elle fut améliorée, et la menstruation se rétablit quinze jours environ après son admission. Le 24 mars, l'opacité de la cornée avait presque disparu.

OBS. 3. — Exsudat ponctué (permanent et terreux) dans les couches postérieures des deux cornées. — Traces évidentes d'iritis passée. — Syphilis héréditaire probable.

Edwin R., 14 ans, entra dans mon service en juin 1859. Dans la couche postérieure de chaque cornée étaient de nombreux points isolés d'exsudat blanc qui paraissaient constitués par de la craie. (M. Dixon partagea entièrement mon opinion.) Ils étaient le résultat d'une inflammation survenue quatre ans au-

paravant. Il y avait aussi quelques petites synéchies entre le bord de la pupille et la capsule du cristallin. La vue était assez bonne, et ce qu'elle avait de défectueux était expliqué par l'état des cornées. Ces dernières étaient si typiques, que je les fis dessiner (Voir pl. 1, fig. 11). L'enfant avait une physionomie syphilitique bien marquée, et son frère aîné qui vint avec lui était de même. Malheureusement je ne pus avoir de renseignements sur son enfance. Comme les altérations étaient irrémédiables, aucun traitement ne fut institué.

OBS. 4. — Exsudat ponctué, probablement permanent, dans la couche postérieure de la cornée. — Historique incomplet. — Diagnostic : syphilis douteuse.

Je copie ces notes incomplètes dans mon carnet d'observations. Le diagnostic de syphilis héréditaire est douteux. On verra que les iris n'avaient pas d'adhérences.

Edward Robert, 10 ans. Nombreux nuages blancs permanents. Il est difficile de les localiser, mais ils sont probablement dans les couches postérieures. Dans les deux cornées, les opacités sont symétriques, et groupées à la partie centrale au-dessus de l'équateur. Une légère brume diffuse existe aussi sur les autres parties. Sous l'influence de l'atropine, les deux pupilles se dilatent bien. Les deux yeux sont irritables. L'attaque est survenue pendant l'enfance. Dents suspectes, mais non caractéristiques. Le deuxième de quatre enfants.

OBS. 5. — Iritis avec exsudat dans les couches postérieures de la cornée. — Aucune raison de suspecter la syphilis héréditaire. — Un seul œil affecté.

John Carle, 16 ans. Garçon fort, de bonne coloration, mais à peau flasque. Il est l'aîné de sa famille. Il a quatre frères ou sœurs plus jeunes que lui. Ses dents, quoique irrégulièrement rangées, sont bien formées et ont une bonne couleur. Il a des cicatrices d'ulcérations aux angles de la bouche et du nez. Son nez est petit et déformé. Il n'a cependant rien de particulièrement suspect dans sa physionomie. Son œil droit s'est enflammé six semaines auparavant, aujourd'hui la couche postérieure de

la cornée est le siège d'un exsudat ponctué. Il y a une injection oculaire bien marquée. L'iris est décoloré, et, sous l'influence de l'atropine, la pupille se dilate très irrégulièrement. L'exsudat siège surtout au centre, mais s'étend aussi sur sa surface postérieure tout entière. Il voit très peu.

L'autre œil est normal et n'a jamais été enflammé. Son œil n'a jamais été douloureux.

(Notes prises à sa première admission, le 2 juillet 1860.)

OBS. 6. — Iritis simple avec taches ponctuées dans la couche postérieure de la cornée. — Aucune raison de suspecter la syphilis. — Résorption complète de l'exsudat.

Clara H., 20 ans, gouvernante allemande. Elle était l'aînée de sa famille, paraissait assez bien portante, mais avait des plaques rouges sur les joues, et était sujette à des engelures. Elle était brune, les iris étaient bruns jaunes. Ses dents étaient criblées de trous, et présentaient des rainures horizontales très marquées. Elle n'avait pas l'aspect de la syphilis héréditaire, et croyait avoir été bien portante pendant son enfance. Elle n'avait jamais pris de mercure. Quatre ans auparavant, alors qu'elle était en Allemagne, son œil droit s'était enflammé, mais le gauche était resté indemne jusqu'à l'attaque présente. Dans l'œil droit, il n'y avait aucune trace de productions inflammatoires, et de cet œil elle voyait parfaitement. L'œil gauche, affaibli depuis un mois ou deux, n'était le siège d'une inflammation aiguë que depuis trois semaines. Elle avait eu au début des douleurs circumorbitaires très intenses, qui n'existaient plus. On lui avait posé des sangsues, et elle avait pris des pilules. L'attaque se calmait au moment de son admission. Elle n'avait jamais eu de rhumatismes.

L'iris gauche était décoloré, et, vers la moitié inférieure de la pupille, on voyait une adhérence. La structure de l'iris était bien visible dans la partie supérieure, et il n'y avait aucun exsudat. Au moment où l'attaque entrait en décroissance, la sclérotique n'était que légèrement congestionnée. Derrière la cornée, à la partie la plus basse et la plus externe, étaient de

nombreux petits points d'exsudat. Trois de ces points étaient ronds, et beaucoup plus gros que les autres, ils étaient blancs, le plus petit était brun. Sous l'influence de l'atropine, la pupille se dilatait très peu et très irrégulièrement ; on voyait une masse pigmentaire brunâtre sur la capsule lenticulaire. Il y avait occlusion de la pupille.

Elle fut traitée par le calomel, l'opium, et l'iodure de potassium, et l'amélioration fut rapide. Un mois après environ, elle pouvait lire aussi bien d'un œil que de l'autre, la pupille n'était plus voilée par l'exsudat, et la cornée était entièrement claire.

Je soupçonnais un instant une iritis consécutive à une syphilis acquise. L'historique d'une précédente attaque survenue quatre ans auparavant, l'entière absence des accidents habituels de la syphilis secondaire ne confirmèrent pas mes soupçons. Le type de la malade était, de plus, entièrement semblable à celui que j'ai décrit dans plusieurs autres cas contenus dans ce chapitre.

CHAPITRE VI

DE L'AMAUROSE AVEC ATROPHIE BLANCHE DES NERFS OPTIQUES,
PROVOQUÉE PAR LA SYPHILIS HÉRÉDITAIRE

De tous les cas d'amaurose que l'ophthalmoscope nous a permis de reconnaître, le plus remarquable est celui qui s'accompagne de l'atrophie du nerf lui-même. La couleur blanc-pâle ou bleuâtre du disque optique, et l'atrophie considérable des artères, sont les caractères constants auxquels nous reconnaissons la période avancée de cette maladie. On en rencontre beaucoup d'exemples. Elle arrive à tout âge et dans les conditions de santé les plus variées. Tantôt, comme dans un cas que je soigne en ce moment, la maladie vient après une attaque de fièvre ; tantôt les malades deviennent graduellement aveugles sans avoir jamais souffert ; d'autres fois enfin un assoupissement excessif a été le seul symptôme cérébral mentionné. Il faut habituellement à cette affection de six à dix-huit mois pour amener une cécité presque complète. Elle attaque généralement les deux yeux, mais je l'ai vue se limiter à un seul dans quelques exemples

remarquables. La choroïde est rarement affectée. Les apoplexies rétiniennes ne sont pas fréquentes. Elles semblent limitées au nerf lui-même et à l'artère qui le nourrit. Il n'est pas douteux que la cause réside dans la cavité intracrânienne et, comme l'altération est le plus souvent symétrique, il est probable que les lésions sont profondément situées. Les investigations futures feront connaître dans quelle partie du cerveau réside le véritable siège du processus morbide.

J'ai vu plusieurs fois cette forme d'amaurose survenir chez les sujets atteints de syphilis tertiaire, mais on la rencontre si souvent chez les autres que je considère ce fait comme une coïncidence. Jusqu'à ces derniers temps je ne l'avais jamais vue chez les syphilitiques héréditaires. Dans la deuxième et la quatrième des observations qui vont suivre on verra que les bords des disques optiques n'étaient pas irrégulièrement dessinés, comme c'est l'habitude dans cette maladie, et il y avait lieu, néanmoins, de considérer l'affection comme une période de l'atrophie. Dans la sixième existait une altération analogue au glaucome, et dans la septième la choroïde avait souffert aussi.

Dans les observations 1 et 3, l'affection était bien marquée, mais dans aucune d'elles le diagnostic de syphilis héréditaire ne put être porté d'une façon certaine.

Ces observations sont cependant suffisantes pour éveiller les soupçons et engager à rechercher l'existence possible de la diathèse syphilitique dans l'atrophie du nerf optique chez les jeunes sujets.

OBS. 1. — Vue défectueuse depuis l'enfance. — Atrophie blanche des deux nerfs optiques. — Historique suspect, mais pas concluant. — Vue légèrement améliorée durant l'adolescence.

Le cas suivant est un exemple très intéressant d'affaiblisse-

ment de la vue provoqué par l'atrophie blanche des nerfs optiques datant de l'enfance. C'est une exception à la règle qui régit cette forme d'amaurose, en ce sens qu'elle détermine habituellement la cécité complète, et que, dans ce cas particulier, la vision s'est légèrement améliorée. Il est douteux que le malade fut atteint de syphilis héréditaire. La forme de sa tête, son intelligence imparfaite, l'histoire de son enfance, permettent de soupçonner un développement cérébral défectueux.

William T., 12 ans, admis en juin 1859. Il a été, paraît-il, un enfant délicat, mais il ne semble pas, d'après ce qu'il raconte, qu'il ait eu des coryzas ou des éruptions. Il a eu des « aphthes » très graves, de longue durée, et des plaies à l'anus. Il n'a jamais eu aucune ophthalmie ; mais, depuis sa plus tendre enfance, sa vue est très défectueuse.

Il a été très chétif et n'a marché qu'à trois ans. C'est un jumeau, mais sa sœur jumelle est mort-née. Il est l'aîné, et trois enfants plus jeunes que lui sont très délicats. La mère, pâle et cachectique, dit n'avoir jamais eu d'accidents spécifiques, mais pendant trois ou quatre ans après son mariage, sa santé, robuste autrefois, a été très mauvaise.

Les dents du malade sont bien développées, sans entailures, mais d'une mauvaise couleur. Il a une légère éruption de psoriasis serpigineux sur le menton et la joue. Ses yeux ont une bonne apparence et une grandeur suffisante, mais il a un regard particulier ; il roule les yeux constamment comme pour essayer de voir. Il aperçoit la pendule, mais il ne peut pas distinguer l'heure. Il voit les grandes lettres capitales en les plaçant tout près de ses yeux, et en les transportant d'un côté à l'autre, mais il ne peut pas les lire. Dans la rue, il heurte continuellement les gens. Il souffre souvent de maux de tête, et les compresses d'eau froide ne le soulagent pas.

Ces notes furent prises en 1859. Deux ans plus tard, en septembre 1861, le malade se présenta de nouveau à ma visite. Il avait alors 14 ans. La première fois, il avait suivi mon traitement un mois ou deux, et, ne se sentant pas amélioré, il l'avait com-

plètement cessé. En l'examinant à l'ophtalmoscope, je diagnostiquais une atrophie blanche des nerfs optiques. Je n'ai malheureusement conservé aucune note de l'examen ophtalmoscopique pratiqué à sa première admission. Les lésions étaient les mêmes dans les deux yeux, mais elles étaient plus avancées à gauche. Les disques optiques étaient blancs et avaient des bords mal définis ; les vaisseaux de la rétine étaient petits. Dans l'œil gauche, les artères étaient beaucoup plus petites que dans le droit, et la blancheur était aussi plus marquée. Ils ne ressemblaient pas à des yeux qui ont perdu toute perception de la lumière. Il disait qu'il était certain que son état s'était amélioré depuis le dernier traitement. Il pouvait épeler le n° 16 des types de Jœger à une distance de deux pouces et demi. Le droit était sans contredit le meilleur. Il pouvait aussi se promener seul dans les rues, il allait même à l'école quoiqu'il fut incapable d'apprendre à lire.

L'interrogatoire fait à sa réadmission, confirma les renseignements qui avaient été précédemment donnés. Je notais cependant les faits additionnels suivants : les deux pupilles étaient de grandeur normale et se contractaient suffisamment lorsqu'elles étaient exposées à la lumière. Les globes n'oscillaient pas autant qu'auparavant. C'était un garçon assez fort, d'une intelligence médiocre, dont le front était très étroit et les oreilles très grandes. Sa mère et lui s'accordaient à dire qu'il n'avait jamais mieux vu que maintenant. Cet état datait donc de la première enfance. Étant très jeune il avait été soigné par M. France, à « Guy's Hospital », pendant plusieurs mois, parce que sa vue était défectueuse. Il n'avait jamais eu de convulsions, et on ne pouvait suspecter aucune tendance à l'hydrocéphalie. Il avait toujours été très turbulent.

OBS. 2. — Cécité presque complète arrivant à l'âge de 9 ans chez un enfant ayant l'aspect de la syphilis héréditaire. — Historique clair de syphilis infantile. — Examen ophtalmoscopique. — Atrophie blanche des nerfs optiques.

Thomas R., à moitié idiot, avec une physionomie syphilitique bien marquée, fut amené à l'hôpital, en août 1861. Il était si

aveugle qu'il pouvait à peine distinguer la lumière de l'ombre. Ses cornées étaient cependant très claires, et il n'existait aucune adhérence de l'iris. Les iris avaient leur brillant normal et il ne semblait pas qu'il y eût jamais eu une inflammation externe des yeux. Au dire de la mère, la vue avait été bonne jusqu'en octobre dernier, époque où elle commença à faiblir. Il ne présentait aucun autre symptôme ; pas de douleurs dans les globes, pas de maux de tête, pas d'assoupissements, mais la vue allait s'affaiblissant, et six mois plus tard, il était aussi aveugle qu'à son admission. Sa tête était grosse et mal formée, son nez épaté, son teint pâle et terreux, et ses dents déformées d'une façon typique. En réponse à une question directe, la mère avoua avoir contracté la syphilis de son mari, peu après son mariage et dans le commencement de sa grossesse. Elle fut traitée par le mercure et améliorée au bout de quelques mois. Quatre mois avant la naissance de son enfant, elle était débarrassée de tous symptômes, et n'avait depuis présenté aucun accident. Son mari aussi était bien portant. Elle avait eu, depuis, deux fausses couches, mais pas d'enfants vivants. Le malade, bien portant à sa naissance, avait conservé sa santé jusqu'à l'âge de deux mois. A cette époque, il avait eu une éruption et « de l'eau dans le cerveau ». L'éruption guérit en deux mois. Pendant sa dentition, il avait été sujet aux convulsions. Après l'âge de deux ans jusqu'au moment où ses yeux furent atteints, il n'avait présenté aucune particularité. Il était cependant délicat. Sa mère le considérait comme intelligent, mais il n'avait jamais appris à lire, et le médecin avait beaucoup insisté pour qu'on ne le fit pas travailler. Il était grand et bien venu.

Examen ophthalmoscopique. — Sous l'influence de l'atropine, les deux pupilles se dilataient bien. Les milieux de l'œil étaient clairs, à l'exception de l'humeur vitreuse où flottaient quelques corpuscules noirâtres mal définis. Dans l'œil droit ils étaient plus grands et plus apparents. Les mouvements continuels et involontaires des globes empêchaient un examen complet du fond de l'œil. On pouvait voir cependant que les disques opti-

ques étaient mal définis, très blancs, et avec des vaisseaux excessivement petits. Les choroïdes étaient pâles, mais sans taches, et les vaisseaux de la rétine étaient atrophiés.

Les lésions découvertes avec l'ophtalmoscope, quoique considérables, étaient à peine suffisantes pour expliquer la perte de la vue chez ce malade. Il y avait probablement aussi une affection cérébrale, et l'atrophie blanche des nerfs optiques n'était que secondaire.

Post-scriptum. Depuis que ces notes ont été prises, cet enfant a été atteint d'une kératite interstitielle, dont il souffre encore aujourd'hui. Le fait a son importance au point de vue du diagnostic de la syphilis héréditaire. Quoique, avant l'inflammation de ses cornées, il put à peine apercevoir les lumières les plus brillantes, il a souffert d'une photophobie très intense. Il n'y a pas de raison de supposer qu'il peut voir un peu mieux un jour.

OBS. 3. — Atrophie blanche du nerf optique, avec anémie de la rétine (un œil seulement). — Historique d'une ophthalmie de longue durée. — Aspect et dents suspects.

Ellen R., 22 ans, très délicate et paraissant chlorotique. Les dents et les traits un peu suspects, mais aucunement caractéristiques; n'ayant jamais eu une bonne santé. Famille phthisique.

Elle fut atteinte, à l'âge de 4 ans, d'une ophthalmie grave qui persista et pour laquelle elle fut traitée à « Salisbury infirmary ». Elle resta presque aveugle pendant longtemps.

Elle vint ensuite habiter Londres et fut soignée à cet hôpital de 7 à 16 ans. Elle a, depuis l'âge de 16 ans, gagné sa vie en faisant de la couture. Aujourd'hui elle voit de l'œil gauche juste assez pour distinguer la lumière; et elle dit que depuis l'âge de 14 ans, elle est en effet aveugle de cet œil-là. Elle vient se faire soigner pour une blépharite. Elle est dyspeptique, a des ganglions hypertrophiés, et fréquemment mal à la gorge.

Les deux pupilles sont rondes et égales, les cornées ne sont pas, à proprement parler, opaques, mais elles paraissent minces,

et sont légèrement brumeuses, comme si elles avaient été jadis le siège d'une inflammation interstitielle. Cet état est plus marqué dans l'œil gauche.

— Examen ophthalmoscopique. — Au fond du disque optique gauche est un croissant étroit. Il est très blanc et ses vaisseaux sont minces comme des cheveux. La rétine est pâle et non transparente.

Le Dr Bader convint avec moi que la maladie avait probablement commencé dans la rétine. Il n'y avait pas de plaques choroïdales. Le fond de l'autre œil était normal.

— Remarques. — Dans ce cas, on peut à peine, d'après les renseignements, soupçonner la syphilis. Il n'était résulté aucun leucome de cette ophthalmie qui datait de l'enfance et avait duré si longtemps, ce qui pourrait faire supposer une kératite interstitielle. Je n'ai pu obtenir des renseignements de la part des parents de cette jeune fille.

OBS. 4. — Syphilis congénitale. — Aspect et dents typiques. — Vue excellente jusqu'à l'âge de 9 ans. — Amaurose finissant par une cécité complète. — Atrophie blanche des nerfs optiques.

Cette observation très intéressante me fut envoyée par M. Vose-Salomon de Birmingham qui avait porté un diagnostic exact sur la maladie.

8 Décembre 1861. — Master G., 9 ans, est un garçon pâle à physionomie syphilitique bien marquée. Les incisives supérieures à peine percées sont entaillées et étroites. Autour de sa bouche et de ses narines, sont de profondes cicatrices, et la mère nous apprend qu'en bas âge il a eu, à ces mêmes places, des ulcérations très rebelles. Il est l'aîné vivant d'une famille de quatre enfants. Les trois plus jeunes sont des filles. Un autre né avant lui est mort, à un mois, de consommation. Il a été délicat pendant son enfance et a eu une éruption et des plaies aux fesses. A un an environ, il parut se fortifier, mais il ne tarda pas à redevenir chétif et resta ainsi, jusqu'au moment où il devint aveugle, sans aucuns symptômes spéciaux.

Sa vue, autant que ses parents s'en souvenaient, avait toujours

été bonne jusqu'en août dernier. Ils remarquèrent un jour qu'il touchait les objets pour se rendre compte de leur forme ; et, après information, ils s'aperçurent qu'il ne voyait pas bien. Un examen plus approfondi montra qu'il était tout à fait aveugle de l'œil gauche. La maladie avait progressé sans qu'on s'en fut aperçu.

On l'amena alors à M. Salomon qui reconnut la diathèse et prescrivit un traitement en conséquence. L'affection empira néanmoins, et, sans aucune douleur dans l'œil, sans congestions extérieures, il devint tout à fait aveugle.

Aujourd'hui (décembre 1861), il est si aveugle qu'il confond souvent l'obscurité avec la lumière. Ses cornées sont claires et ses iris brillants. Les pupilles se dilatent bien et sont complètement insensibles à la lumière, même à celle d'un fort rayon de soleil. Il est un peu sourd, depuis plusieurs mois, avec intermittences. Du reste, l'intermittence fut un des caractères de sa cécité, dont l'intensité variait beaucoup à différents moments. Certains jours, il voyait assez bien, puis il devenait complètement aveugle.

Examen ophthalmoscopique. — L'état du fond était le même dans les deux yeux. Les disques optiques étaient plats et d'un blanc bleu, les vaisseaux étaient excessivement petits. Seuls les troncs des gros vaisseaux (artères et veines) étaient visibles, les petits ayant complètement disparu. Les bords des disques optiques étaient mal définis, et dentelés avec des points de pigment noir. Les rétines étaient pâles et un peu brumeuses. Dans différentes parties des choroïdes, étaient des plaques minces mal dessinées, à travers lesquelles le reflet de la sclérotique était visible. Il est probable que dans celle-ci un exsudat s'était formé autrefois. L'examen ne fut fait qu'avec difficulté à cause de la cécité complète du malade, et de son inhabileté consécutive à fixer ses regards.

Obs. 5. — Syphilis congénitale — Amaurose totale consécutive à une atrophie blanche des nerfs optiques. — Lésions de la choroïde. — Idiotie.

Flora C., 10 ans, fut amenée par sa mère à « ophthalmic hos-

pital », le 17 mars 1862. On la faisait venir de l'Australie à cause de ses yeux. Elle fut placée dans le service de M. Dixon, qui appela mon attention sur elle parce qu'il considérait ses dents et sa physionomie comme caractéristiques de la syphilis héréditaire. Elle était complètement aveugle des deux yeux. Sa mère me donna les renseignements suivants :

Enfant, elle était chétive, mais sans aucun symptôme spécial. On soupçonna cependant un instant l'hydrocéphalie. En grandissant, elle dénotait une intelligence précoce. Sa vue fut excellente jusqu'à l'âge de 7 ans. Durant l'année 1859, elle était en pension à quelque distance de chez elle. De temps en temps on disait aux parents qu'elle laissait à désirer pour ses leçons, et qu'elle paraissait voir très mal. A Noël ils la retirèrent, et constatèrent avec chagrin qu'elle était presque aveugle. Elle n'avait jamais ressenti aucune douleur dans les yeux, et n'avait eu d'autre maladie qu'un affaiblissement de la vue et un strabisme accidentel. Dans le mois qui suivit son retour chez elle, elle perdit le peu de vue qui lui restait, et fut atteinte de l'amaurose totale qu'elle présente aujourd'hui.

Examen ophthalmoscopique. — Les pupilles se dilataient bien sous l'influence de l'atropine. Les disques optiques avaient une couleur blanc bleu pâle, et leurs vaisseaux étaient contournés en spirales très petites. Les choroïdes présentaient, dans presque toute leur étendue, un exsudat en forme de plaques; quelques unes d'elles étaient blanches, d'autres noires. Les altérations étaient identiques dans les deux yeux, et dénotaient une atrophie blanche avancée des nerfs optiques, avec les effets d'une inflammation de la choroïde. Les deux cornées étaient transparentes, les iris brillants, et sans adhérences.

Physionomie, historique de la famille. — Flora C. était blonde, son front était étroit, et ses incisives supérieures profondément entaillées. La mère ignorait si elle ou son mari avait souffert de syphilis depuis le mariage, mais elle croyait que son mari l'avait eue avant de se marier. La statistique suivante est celle de la famille :

- 1° une fille morte à un mois.
- 2° un garçon mort presque immédiatement après sa naissance.
- 3° une fille morte en naissant.
- 4° — — à 19 mois.
- 5° — — à 4 mois.
- 6° — — « d'atrophie » à 10 mois.
- 7° — — la malade.
- 8° — — à 10 mois.
- 9° — âgée de 7 ans vivante et bien portante.

Plusieurs de ces enfants avaient souffert de pustules, etc.... durant les cinq premiers mois de leur naissance.

État de l'intelligence. — A l'époque où je la vis, Flora C. était évidemment à peu près idiote, elle était très irritable et sans cesse en mouvement, pleurant ou criant et dansant dans la salle. Elle répondait aux questions d'une manière incohérente, s'égarant tout de suite à quelque autre sujet. La mère nous dit que ces symptômes s'étaient déclarés depuis son arrivée en Angleterre, c'est-à-dire depuis quelques semaines ; mais je doutais fort de cette assertion.

OBS. 6. — Syphilis héréditaire. — Kératite pendant l'enfance. — Atrophie blanche des nerfs optiques avec symptômes de glaucome à l'âge de 24 ans. — Iridectomie. — Amélioration temporaire.

Dans ce cas, en même temps que d'autres altérations, nous constatâmes un état des yeux ressemblant beaucoup au glaucome. La tension des globes s'était beaucoup accrue, les disques optiques avaient une forme en godet provoquée par la pression intra-oculaire. Le malade souffrait de cette douleur tensive particulière au glaucome dans sa forme la plus typique. L'iridectomie amena un soulagement temporaire. On ne pouvait douter que toutes ces altérations morbides ne fussent dues à la syphilis héréditaire, et il faut remarquer qu'elles arrivaient à un âge où le glaucome vrai est très rare sinon inconnu.

Ce malade, offrait encore un intérêt tout particulier, en ce sens qu'indépendamment d'une syphilis héréditaire grave,

il avait aussi souffert d'une maladie vénérienne acquise. Dans « le *British medical journal* » du 21 septembre 1861, j'ai publié une courte note à savoir si la syphilis héréditaire pouvait empêcher une contagion subséquente ¹

J'ai cité trois observations qui permettent de croire que ceux qui ont souffert gravement de syphilis héréditaire ne sont pas aptes à contracter un chancre induré. Depuis ce temps j'ai vu deux malades, atteints de syphilis héréditaire, qui s'étaient exposés à la contagion et avaient contracté des chancres. Chez aucun d'eux le chancre ne devint induré. Voici du reste un de ces cas :

Il s'agit d'un homme que je soignais pour une lésion manifestement syphilitique de la langue. Elle était hyperthrophiée, sillonnée de fissures, bordée de taches blanches, avec des noyaux d'induration. Cet état était-il dû à la syphilis acquise ou à la syphilis héréditaire ? Il est évidemment rare dans cette dernière, mais je l'ai néanmoins rencontré deux ou trois fois. Pour ce cas particulier, le malade assurait que sa langue était devenue malade avant l'apparition de son chancre, et comme aucun autre symptôme constitutionnel n'avait suivi ce dernier, je suis porté à croire que l'état de la langue reconnaissait pour cause la syphilis héréditaire. Il faut ajouter que les altérations constatées sur elle appartenaient plutôt à la période tertiaire, et que l'infection acquise était de date récente.

William F., célibataire, 24 ans, fut admis à « métropolitan free hospital » le 28 novembre 1861. Les deux cornées apparaissaient opaques grâce à un exsudat ancien, les sclérotiques minces et sombres, les pupilles larges. Sa physionomie et ses dents confirmaient le soupçon de syphilis héréditaire. MM. Dixon et Critchett qui à ma demande l'examinèrent, confirmèrent mon diagnostic. Il était sourd de l'oreille gauche, et autant qu'il se souvenait, il avait toujours été ainsi sans avoir jamais eu aucun écoulement. Trois ans auparavant, il avait eu des ulcéra-

1. C'est encore aujourd'hui une question fort controversée, et dans l'état actuel de la science, il est impossible de savoir si la syphilis se double. (*Note du traducteur*).

tions à la gorge, à la suite desquelles sa langue s'était prise, et depuis elle était toujours malade. Elle présentait, quand je vis le malade, tous les signes de la langue syphilitique ; elle était fissurée, ridée, parsemée de plaques blanches, tuméfiée, et les dents laissaient leurs traces sur ses bords. Quatre mois auparavant, était survenue sous le prépuce une ulcération qui s'accompagna de gonflement et d'écoulement. Tous ces accidents disparurent très vite, aucun symptôme secondaire n'apparut, et sa verge que j'examinais ne présentait ni trace de chancre, ni cicatrice.

Historique de la famille. — Il était le septième, tous étaient plus vieux que lui à l'exception de deux frères morts en bas âge. Pendant son enfance, il avait toujours été délicat, et n'avait marché qu'à trois ans. A 14 ans, il avait eu la danse de Saint-Guy ; à 6 ans, ses yeux s'étaient enflammés, et pendant six mois il avait été presque aveugle. Sa vue depuis était restée imparfaite, il voyait néanmoins assez pour lire le journal. Depuis neuf mois sa vue faiblissait encore, surtout à droite, et enfin depuis 15 jours il avait été obligé de cesser tout travail.

Ophthalmoscope. Dans les deux yeux les disques optiques étaient profondément creusés. En traversant la rétine, les vaisseaux faisaient des courbes comme s'ils suivaient le cours d'une rivière. La dépression était si grande qu'on croyait regarder dans un entonnoir. Les disques étaient blancs et les vaisseaux petits. On distinguait les pulsations artérielles sans presser les globes. Une pression légère augmentait la pulsation, mais l'arrêtait en même temps en vidant les artères. Le milieu de l'œil était clair, et les globes aussi, de sorte qu'on pouvait facilement voir le fond sans avoir besoin d'employer l'éclairage oblique. Les deux yeux étaient dans le même état, mais les altérations étaient plus marquées à droite, les globes étaient plus durs qu'à l'état normal et le droit l'était davantage.

Quinze jours après son entrée à l'hôpital, trouvant que, malgré l'emploi des spécifiques, sa vue diminuait rapidement,

je me décidais à pratiquer l'iridectomie. Il avait eu de violentes douleurs tensives dans les globes, et pendant plusieurs nuits il avait dormi à peine. Sa vue était si mauvaise qu'avec l'œil droit il ne pouvait pas compter ses doigts, et qu'avec le gauche il ne pouvait qu'avec difficulté lire les plus grandes lettres capitales.

Le 14 décembre, je fis une double iridectomie, enlevant un large lambeau de l'iris à la partie supérieure.

La nuit qui suivit l'opération fut bonne, et il continua à bien dormir toute la semaine suivante. Les globes perdirent leur tension anormale, et, lorsque le troisième jour je mesurais pour la première fois son acuité visuelle, il pouvait avec l'œil gauche lire les caractères ordinaires, et avec le droit les lettres capitales.

Quinze jours après, les douleurs reparurent, sa vue commença à faiblir de nouveau. Il est à présent dans le *statu quo*.

Obs. 7. — Syphilis congénitale. — Kératite. — Iritis droite. — Atrophie des nerfs optiques, des rétines et des choroïdes.

Edward H., 15 ans. Physionomie syphilitique et dents typiques. Le front était large, la mâchoire inférieure atrophiée dépassait la supérieure de $\frac{3}{4}$ de pouce environ. Il était fils unique et croyait n'avoir jamais eu ni frère ni sœur. Six ans auparavant, il avait été soigné à cet hôpital pendant quelques mois pour une ophthalmie.

Il fut réadmis dans mon service le 20 février 1862. Il avait alors un strabisme divergent avec tiraillement des globes; les deux cornées étaient légèrement opaques, surtout la droite, les deux pupilles larges et très paresseuses étaient presque insensibles à la lumière. Il disait que depuis 4 ans il était presque aveugle; avec l'œil gauche qui était le meilleur, il voyait à peine le cadran de la pendule et les grosses lettres d'imprimerie.

Ophthalmoscope. — Dans les deux yeux, les disques optiques étaient beaucoup trop blancs, et les vaisseaux trop petits. Ces altérations étaient plus marquées à droite. Les bords des disques optiques étaient très irréguliers, à cause de l'atrophie des parties

adjacentes de la choroïde. On voyait dans le fond de l'œil de nombreuses plaques noires de pigment mal dessinées. Les choroïdes étaient amincies, la gauche était moins atteinte. La pupille droite était adhérente, par places, la gauche entièrement libre.

CHAPITRE VII

DE LA SURDITÉ PROVOQUÉE PAR LA SYPHILIS HÉRÉDITAIRE

Une surdité plus ou moins intense se rencontre fréquemment chez les sujets atteints de syphilis héréditaire. Dans quelques cas elle va jusqu'à la cophose complète. Ces cas extrêmes sont cependant rares, et le plus souvent on ne constate qu'un affaiblissement de l'acuité auditive. Pour l'œil, on peut former des groupes distincts, car l'une ou l'autre des membranes qui forment sa structure peut être attaquée par l'inflammation spécifique, sans que les autres soient atteintes. Pour l'oreille, on verra que la maladie, quoique dépendant de la même cause, revêt des formes différentes. C'est un fait clinique. Chez quelques malades, la surdité syphilitique a été précédée d'otorrhée, de douleurs ou d'autres symptômes d'inflammation externe, chez les autres, aucun de ces phénomènes ne s'est manifesté ¹

1. On peut cliniquement diviser les altérations de l'organe de l'ouïe dans la syphilis héréditaire en deux catégories :

Les quelques observations que j'ai faites sur ce sujet m'ont montré une forme de surdité particulière à ces malades : l'acuité auditive diminue sans inflammation ex-

1° Celles qui intéressent l'appareil transmetteur, membrane du tympan, chaîne des osselets et caisse, et qui surviennent généralement dans le jeune âge.

2° Celles qui, étant compatibles avec une intégrité apparente de l'organe, siègent dans l'oreille interne sur le nerf auditif ou dans le cerveau, (ce point d'anatomie pathologique n'est pas encore éclairci), et surviennent dans la majorité des cas après la puberté.

a. L'otite moyenne purulente est un des accidents fréquents de la syphilis héréditaire, et elle a une marche spéciale. J'ai pu voir, dans le service de M. le professeur Fournier à l'hôpital Saint-Louis, un certain nombre de syphilitiques héréditaires qui en étaient atteints. Chez plusieurs d'entre eux j'ai pu suivre toutes les phases de la phlegmasie, qu'on peut résumer de la façon suivante :

1° L'otite est indistinctement unilatérale ou bilatérale. Il est impossible d'émettre à ce sujet une règle générale.

2° Presque invariablement elle est *indolore* (je n'ai observé qu'un seul cas où l'otite ait été précédée de douleurs), la mère s'aperçoit un matin que l'oreille de son enfant suppure sans que l'écoulement ait été précédé de cris, d'insomnie, de fièvre, ni d'aucuns des symptômes habituels de l'otite moyenne.

3° Elle a quelquefois une marche très rapide. En quelques semaines, souvent en quelques jours, sous l'influence d'un traitement général et local, toute trace d'écoulement a disparu. Chez un grand nombre de syphilitiques héréditaires avérés qui au dire des parents avaient été atteints d'otorrhée, je n'ai pu trouver aucune trace de perforation. Je dois ajouter que dans ces cas là, l'acuité auditive avait conservé sa puissance normale. On peut expliquer ce fait en supposant une perforation linéaire sans perte de substance ; la cicatrisation s'étant opérée par accolement des bords de la perforation.

On ne peut objecter que l'écoulement était dû à une otite externe, car j'ai souvent constaté chez les syphilitiques héréditaires, une otite moyenne suppurée, avec perforation linéaire de la membrane du tympan, par laquelle on voyait à l'examen au speculum le pus s'écouler. Après quelques jours de traitement (général et local), l'écoulement était tari, et la perforation si parfaitement cicatrisée qu'il était impossible de savoir où elle avait siégé.

4° D'autrefois elle persiste pendant de longues années (j'en cite 2 obs. dans le courant de ces notes), et l'écoulement détermine, avec une diminution considérable de l'acuité auditive, une destruction totale ou partielle de la

terne, l'affaiblissement est habituellement symétrique, et fréquemment les degrés sont rapidement franchis. Un malade qui, six mois auparavant, avait une ouïe presque

membrane du tympan et de la chaîne des osselets. On constate alors au speculum soit une perforation plus ou moins étendue, soit au niveau de la perforation une plaque calcareuse ou une membrane de seconde formation dont on trouvera plus loin les caractères, soit enfin une absence totale de tympan et d'osselets. Parmi les nombreuses observations que j'ai pu recueillir, je choisis les plus intéressantes que je vais brièvement résumer.

Obs. 1. — Le jeune Q., âgé de 17 ans, entre à l'hôpital Saint-Louis, salle Saint-Louis dans le service de M. le professeur Fournier, dans le courant de 1882. Chez lui la physionomie de la syphilis héréditaire est bien marquée : il a le front proéminent, le nez effondré, les incisives centrales supérieures entaillées et du strabisme.

La mère avoue avoir contracté la syphilis de son mari dans les premiers temps de son mariage.

Les oreilles du malade coulent depuis son enfance, il ne paraît pas se souvenir d'une façon bien précise du début de l'écoulement, il dit tantôt 7 ans tantôt 10 ans ; mais ce dont il se souvient bien c'est qu'il n'a jamais souffert des oreilles, et que c'est en voyant son oreiller taché qu'il s'est aperçu de l'écoulement.

A droite, il n'entend pas la montre appliquée contre l'oreille, et la perception crânienne est nulle.

A l'examen au speculum je constate la perte totale de la membrane du tympan et de la chaîne des osselets ; la muqueuse de la caisse est rouge, tuméfiée et recouverte de pus. Cette oreille n'a jamais cessé de couler.

L'oreille gauche ne coule pas et n'a jamais coulé au dire du malade, l'audition est médiocre, la montre n'est entendue qu'à quelques centimètres.

L'examen direct me permet de reconnaître une perforation arrondie, taillée comme à l'emporte-pièce et siégeant dans le segment postérieur, l'oreille a donc coulé, mais l'écoulement a passé inaperçu.

J'ai pu revoir ce malade en janvier 1883 ; sous l'influence du traitement spécifique et d'un traitement local qui avait consisté en injections de propreté et en insufflations, dans la caisse, d'acide borique pulvérisé, l'écoulement s'était tari.

Obs. 2. — Enfant de 15 mois admis avec sa mère, salle Henri IV, dans le service de M. Fournier en 1882. Rien à la naissance, à 3 mois gommages multiples de la joue, prises pour des furoncles, et traitées comme telles.

parfaite, arrive sans otorrhée et sans douleur à être entièrement sourd.

Je n'ai pensé que récemment à rechercher d'une ma-

A 4 mois, deux nouvelles gommés, une sur la face antérieure du genou droit, l'autre sur la face postérieure de la cuisse droite, traitées comme les premières.

A 13 mois, nouvelle gomme à la partie interne de la cuisse gauche. On s'aperçoit de la nature réelle de la maladie et le traitement est institué.

A la même époque, écoulement de l'oreille gauche qui, au dire de la mère, n'a été précédé ni de cris, ni d'insomnie, ni de douleur.

Le conduit auditif externe est rempli de pus, et un lavage est nécessaire avant de pouvoir procéder à l'examen direct, la membrane du tympan est terne, comme émaciée. Dans le segment postéro-inférieur on voit une perforation linéaire longue de 3 à 4 millimètres, par laquelle s'écoule le pus venant de la caisse.

Cet enfant était atteint en même temps d'un mal de Pott et il avait des nodosités sur les cubitus et les radius.

Le père ne présentait aucun accident de syphilis, et niait tout antécédent.

La mère était manifestement syphilitique, et les accidents avaient fait leur première apparition pendant qu'elle était enceinte du malade.

Sous l'influence du traitement spécifique et d'insufflations astringentes, l'écoulement cessa rapidement, et la perforation se cicatrisa. Il était impossible d'en retrouver la trace.

Obs. 3. — (Communiquée par M. Perrin interne à Saint-Louis). La nommée Élisabeth Ch. âgée de 21 ans, entre le 9 décembre 1882 à l'hôpital Saint-Louis, salle Henri IV, n° 17, avec son enfant âgé de 5 semaines. Elle la eu la syphilis à l'âge de 17 ans, elle a eu 2 enfants mort-nés l'un à 7 mois l'autre à terme, qui avaient pour père l'homme de qui elle a contracté la syphilis.

Elle accouche le 31 octobre 1882, d'une fille parfaitement saine, au dire de la sage-femme chez qui elle a accouché, elle avait pourtant une légère conjonctivite le lendemain de sa naissance. L'homme avec qui vit maintenant cette femme est sain dit-elle, il est le père de l'enfant.

Pendant les neuf premiers jours, l'enfant tette bien, ne dépérit pas, et ne présente rien sur le corps.

Le dixième jour, la mère s'aperçoit que sa petite fille a des ulcérations à l'anus, qu'elle crie à chaque garde-robe, qu'elle prend moins bien le sein et dort mal.

Les jours suivants, apparition sur la face, au pourtour de la bouche, sur les mains et les pieds de pustules de pemphigus qui, au bout de quatre à cinq

nière spéciale les désordres de l'ouïe dans la syphilis héréditaire, et, malheureusement, dans les cas cités dans cet ouvrage où la surdité est mentionnée, je n'ai aucun détail

jours, s'affaissaient sans se crever, et se desquamaient sans être suivies d'ulcérations. Il survenait en même temps de la rougeur aux fesses suivie d'ulcérations.

A l'entrée à l'hôpital, l'enfant est amaigri, a diminué de moitié, il pèse 7 livres 300 grammes. Il est grognon, inquiet, agité et dort mal.

La peau de couleur jaunâtre a l'aspect du vieux parchemin, sur tout le corps elle est plissée, notablement épaissie, surtout sur les avant-bras, les jambes et la face, elle est couverte de squames sales et épaisses, et comme ichtiosique.

La face est amoindrie, le pourtour des yeux déprimé, les paupières sont fermées; lorsqu'on les écarte, le pus s'écoule abondamment, et on voit les cornées non perforées, mais ternes, louches et dépolies.

Les joues, le menton et les lèvres sont ridées.

Il n'y a pas d'ulcérations sur la muqueuse buccale.

Sur les cuisses, les jambes, les talons et la plante des pieds, syphilides papuleuses circinées.

Sur chaque fesse, ulcérations de la largeur de la paume de la main.

Elle tette à peine, vomissements et régurgitations fréquentes.

Coryza depuis une vingtaine de jours et otorrhée double.

Examen des oreilles pratiqué par M. le docteur Hermet.

L'écoulement est très abondant, les deux conduits sont pleins de pus, les deux membranes du tympan sont perforées à la partie inférieure, on peut voir, avec le speculum, le pus sortir de la caisse, les perforations sont linéaires.

L'état général s'aggrave de plus en plus, et l'enfant meurt dans la nuit du 14 décembre; l'autopsie n'a pas été faite.

OBS. 4. — Petite fille de 2 ans et demi, entrée avec sa mère en 1882, salle Henri IV. Elle a une gomme ulcérée sur la face dorsale de la main droite, les oreilles ont coulé avant l'entrée à l'hôpital, l'enfant n'a pas souffert. Les perforations sont bien cicatrisées, on n'en retrouve pas de traces. Le père a eu la syphilis.

OBS. V. — Marie Ch., 16 ans, entre le 20 décembre 1882, salle Henri IV, n° 38; sa mère a contracté la syphilis en 1863 et s'est mariée plus d'un an après. 3 ans environ après la syphilis, elle accouche de la malade (elle avait eu avant son mariage un enfant mort à 3 mois de syphilis, et un deuxième après son mariage mort syphilitique à 4 mois).

Bien portante à sa naissance, l'enfant ne tarde pas à dépérir et présente des boutons et des rougeurs sur les fesses, les pieds et les mains. Un médecin

relatif à ce symptôme. Dernièrement, mon ami, M. Hinton, a mis à ma disposition son expérience en otologie, et a examiné les oreilles de plusieurs malades atteints

consulté ordonne deux cuillerées d'iodure de potassium à prendre deux fois par jour. Sous-l'influence de ce traitement, disparition complète des lésions cutanées, et rapide amélioration de l'état général.

Jusqu'à 2 ans elle se porte bien, quoique toujours assez chétive. A cet âge apparaissent sur le corps et principalement sur les mains et les pieds des boutons et des rougeurs. Un médecin ordonne des bains de sublimé à prendre pendant deux mois, et l'enfant guérit bien.

Elle est en bonne santé jusqu'à l'âge de 10 ans. A cette époque, survient un écoulement abondant qui dure six semaines environ, et guérit avec des injections.

A l'âge de 14 ans, elle a une kératite gauche.

Elle entre à l'hôpital pour des accidents nerveux siégeant dans le côté gauche du corps.

Elle est très sourde, et l'examen au speculum permet de constater la présence de deux corps étrangers bouchant hermétiquement le conduit. Plusieurs injections sont nécessaires pour les amener au dehors, et on voit qu'ils sont constitués par un mélange de cérumen et de desquamations épithéliales. La malade entend immédiatement beaucoup mieux.

L'oreille droite est normale, à gauche on peut facilement voir dans le segment postérieur la trace d'une perforation antérieure qui se reconnaît aux signes suivants :

Au niveau de la perforation, existe une membrane de seconde formation, mince, brillante, dont la consistance et la coloration tranchent avec le reste de la membrane. Lorsqu'on fait pénétrer de l'air dans la caisse par le procédé de Valsava, alors que le speculum est dans l'oreille, on voit ce segment de membrane se soulever et devenir convexe, pendant que la partie saine de la membrane se soulève à peine. La consistance moindre et la coloration plus brillante des membranes tympaniques de seconde formation sont dues à ce qu'elles sont constituées par la couche muqueuse et la couche cutanée seules. La couche moyenne fibreuse qui est la plus épaisse et la plus résistante ne se renouvelle pas.

b. Dans cette classe de surdités par altérations de l'appareil transmetteur, il faut ranger celles qui sont dues aux modifications apportées par le catarrhe nasopharyngien. Les syphilitiques héréditaires, par la nature même de leur diathèse, sont exposés à toutes les altérations des muqueuses qu'on observe chez les strumeux. Le coryza chronique, l'amygdalite, la pharyngite se rencontrent chez eux assez fréquemment, et il est facile de comprendre par quel

de la forme de surdité à laquelle je fais allusion. Je vais brièvement rappeler les cas que je possède :

Obs. 1. — Les détails de cette observation ont été donnés à

processus l'organe de l'ouïe se trouve modifié : l'inflammation gagne par propagation la trompe d'Eustache, la caisse et la membrane du tympan. Cet ensemble de phénomènes inflammatoires constitue la surdité catarrhale qui, lorsqu'elle devient chronique, entraîne des lésions presque incurables : (adhérences entre le promontoire et la face interne du tympan, épaissement de la membrane, ankylose de la chaîne des osselets, etc.).

Davidson a publié sur cette forme de surdité une très intéressante étude intitulée : *De la surdité dans ses rapports avec la kératite paniforme et les dents incisives coniques*. La plupart des cas observés concernent des sujets qui avaient été atteints de kératite, et dont les dents incisives étaient coniques. Ils étaient âgés de 11 à 16 ans, leur âge extrême était 8 et 16 ans. Les classes inférieures qui se trouvent dans des conditions hygiéniques insuffisantes fournissent le contingent le plus élevé ; et presque tous les malades qu'il a pu observer habitaient les pays froids et humides. Tous, à part un, appartenaient au sexe féminin.

Il décrit de la façon suivante les lésions que l'examen direct lui a permis de reconnaître. Dans quelques cas seulement, la trompe d'Eustache était le siège d'altérations morbides ; dans tous, la membrane du tympan était altérée des deux côtés à des degrés variables. A la première période, elle était plus vasculaire qu'à l'ordinaire, et avait pris une teinte rose grisâtre. Dans quelques cas, cette vascularité s'étendait au loin dans le conduit auditif et vraisemblablement la même condition pathologique existait dans la trompe d'Eustache, à son embouchure tympanique, quand ce canal était intéressé. Plus tard la rougeur disparaissait, mais en même temps la membrane s'épaississait ; elle était blanche, terne, et avait perdu son élasticité. Elle ne pouvait plus dès lors être mise en vibration par les ondulations de l'air, et il en résultait que l'ouïe se trouvait diminuée.

De même, ajoute-t-il, que dans la syphilis héréditaire, l'iritis se joint presque toujours à l'affection cornéenne, de même nous observons ici que la trompe d'Eustache est très fréquemment intéressée. Ce n'est vraisemblablement au début qu'un état hyperémique des tissus, mais bientôt vers l'extrémité tympanique de la trompe se déposent des produits qui en diminuent le calibre ou l'obstruent même complètement. Cette extension de la maladie du tympan à la trompe est proportionnée à l'intensité des symptômes du côté du tympan qui, au résumé, en est le siège électif.

Le pronostic est toujours grave parce que la membrane, une fois altérée

la page 18. Il s'agit d'une jeune fille âgée de 12 ans, qui avait gravement souffert de syphilis héréditaire, elle disait que pendant longtemps elle avait été très sourde et qu'elle avait eu aussi mal à la gorge. Je n'ai pas d'autres renseignements sur sa surdité.

dans sa structure, ne réupère pas son élasticité première. La netteté de l'ouïe est donc à jamais perdue.

Dans trois cas, la surdité était telle qu'au contact absolu même, le bruit de la montre ne pouvait être perçu

Dans cinq, il était perçu à deux poudes ;

Dans vingt-deux à trois pieds au lieu de six (distance normale).

Les cas dans lesquels l'ouïe fut le mieux réupérée furent ceux où un traitement approprié, institué dès le début, avait apporté des modifications salutaires à l'état général.

Dawidson termine en disant que dans 20 0/0 des cas seulement il a pu nettement établir l'origine syphilitique.

2° Les lésions anatomo-pathologiques des parties profondes de l'organe de l'ouïe dans la syphilis héréditaire sont pour ainsi dire inconnues. On ne sait si elles siègent dans le labyrinthe, sur le nerf auditif ou dans le cerveau. On ne sait pas davantage si les altérations débutent par l'oreille interne et gagnent ensuite l'encéphale, ou si la surdité n'est que la conséquence d'une lésion cérébrale seule. Quel que soit du reste son siège anatomique, elle se présente toujours avec un cortège de symptômes bien tranchés. Les malades se plaignent de bourdonnements musicaux (bruits de cloche, orchestre, chants d'oiseaux, etc.), ils ont du vertige, des étourdissements, etc. La surdité, légère au début, se termine toujours par une ephose complète. Le principal caractère de cette surdité est la rapidité de son évolution. En quelques semaines, un sujet entendant bien, devient *complètement sourd*, sans douleur et sans aucun phénomène prémonitoire. A l'examen au speculum on ne trouve en général aucune lésion de l'appareil transmetteur, et, lorsqu'il en existe, elles ne sont jamais assez considérables pour expliquer l'intensité de la surdité : elle survient entre 12 et 16 ans. Aucune médication ne m'a donné de résultats satisfaisants.

Toyubec prétend que cette forme de surdité lui a fourni plus d'un vingtième des malades atteints d'affections de l'oreille qu'il a pu voir à « Guy's hospital ». Il l'a rencontrée surtout dans les classes les plus pauvres de la société. Les malades offraient l'aspect bien connu de la syphilis héréditaire, et ils avaient toujours éprouvé des troubles de la vue avant l'apparition de la surdité. Leur âge variait entre 10 et 16 ans, et les femmes étaient en majorité.

Cette surdité est, dit-il, « surtout remarquable par son intensité et sa rapidité ; je ne connais aucune autre affection excepté la fièvre qui, chez un sujet

OBS. 2. — Jeune fille de 8 ans dont l'observation est relatée page 26 et qui avait eu des manifestations graves. Les notes disent : « Elle est sourde et a pendant longtemps souffert d'otorrhée. »

au-dessous de 20 ans, amène une perte de l'ouïe aussi rapide et aussi prononcée. En quelques semaines, une jeune fille entendant bien, arrive sans douleur, sans cause connue à ne plus pouvoir distinguer les mots. » Toyubee n'a pu faire qu'une seule autopsie. Il trouva un état congestif de la muqueuse tympanique de l'oreille droite, et quelques adhérences anciennes de chaque tympan. Les membranes étaient très concaves, les trompes contenaient du mucus, les deux vestibules étaient fortement congestionnés. Il pense que, comme pour l'œil, l'appareil de transmission aussi bien que l'appareil nerveux sont tous deux exposés à se trouver impliqués dans cette maladie.

Jones qui a examiné un certain nombre de sourds atteints de syphilis héréditaire, a presque toujours trouvé la membrane normale. Quelquefois néanmoins, il l'a trouvée grise, opaque et épaissie. Il pense qu'on peut obtenir beaucoup du traitement classique, uni à des injections dans l'oreille, faites avec un mélange d'iodure de potassium et d'iodure de mercure : il ajoute cependant que, lorsque la surdité est extrême, et que les malades se plaignent de bruits musicaux, il est inutile d'essayer un traitement quelconque, surtout s'il existe des signes dentaires, et si les malades portent des traces anciennes ou récentes de kératite interstitielle.

(*Deafness in hereditary syphilis. Arch. of Dermat., 1878.*)

Charles-J. Ripp a recueilli six observations de surdité liée à la syphilis héréditaire. Les sujets de ces observations étaient des filles âgées de 6, 6 1/2, 8, 13, 17 et 23 ans. Dans cinq cas, une kératite interstitielle double précéda la surdité, dans la sixième, elle la suivit. Dans cinq cas, la surdité survint très rapidement des deux côtés. Dans le dernier, elle existait depuis plusieurs mois lorsque son intensité augmenta brusquement. Des symptômes d'irritation cérébrale précédèrent la perte de l'ouïe dans un cas. Des bourdonnements d'oreille, des maux de tête, du vertige et des troubles de l'équilibre accompagnèrent ou suivirent tous les autres. Chez trois malades, la membrane du tympan était affectée, chez toutes, la trompe d'Eustache était perméable, quoiqu'elles fussent atteintes de catarrhe naso-pharyngien. L'aspect des membranes pouvait permettre jusqu'à un certain point de penser à une otite catarrhale ; mais cette affection ne produit pas aussi rapidement l'abolition de l'ouïe lorsqu'il n'existe pas en même temps une altération du labyrinthe ou du nerf acoustique. La symétrie de la surdité le porte plutôt à admettre une lésion du plancher du quatrième ventricule.

Il administra du mercure dans un cas, de l'iodure de potassium dans les

OBS. 3. — Un homme de 21 ans, syphilitique héréditaire (Obs. 24), était complètement sourd depuis l'âge de 8 ans, il avait eu une otorrhée.

OBS. 4. — Un enfant de 8 ans (Obs. 27) ayant des dents et une

autres, il institua en même temps un traitement local, mais sans résultat, sauf chez une malade (transactions of the american otological society). L'observation qui suit, que M. le docteur Brocq a recueillie dans le service de M. le professeur Fournier, et qu'il a bien voulu me communiquer, peut être considérée comme le type de la surdité rapide survenant chez les syphilitiques héréditaires¹.

Dans bien des cas, la surdi-mutité peut être aussi la conséquence de la syphilis héréditaire. En général, tout enfant atteint de cophose avant la puberté, devient sourd-muet ; n'entendant plus, il ne se sert qu'avec répugnance du langage articulé, et il finit par l'oublier.

Dalby estime que la scarlatine survenant chez les syphilitiques héréditaires peut être considérée comme la cause la plus commune du mutisme. C'est, dit-il, la partie nerveuse, et non l'appareil de transmission qui est affecté. Les ondes sonores ne sont plus transmises par les os du crâne. Ces modifications sont observées le plus habituellement, soit au moment de la puberté, soit au moment où les enfants commencent à parler. Dans un cas cependant le malade avait 23 ans. Son opinion est que la lésion réside dans le système nerveux de l'oreille, soit à l'origine du nerf auditif, soit à sa terminaison dans le labyrinthe.

Cette surdi-mutité a une marche variable et parcourt ses phases en quelques semaines ou en plusieurs années (*Deafness mutism in hereditary syphilis by Dalby arch. of Dermat. 1878. Et syphilitic affections of the ear, the Lancet, 1877*).

La syphilis héréditaire peut, comme on le voit, déterminer des accidents très variés du côté de l'oreille, mais il faut ajouter que dans bien des cas l'ouïe n'est pas intéressée. J'ai vu un certain nombre de syphilitiques héréditaires entendant très bien, qui n'avaient jamais eu d'écoulement, et dont la membrane du tympan était absolument normale. (Notes du traducteur).

1. H... Louis, âgé de dix-sept ans, forgeron, entré en février 1883, salle Saint-Louis. hôpital Saint-Louis, service de M. le professeur Fournier.

Antécédents héréditaires. — Père bien portant, mais alcoolique. La mère a eu, à l'âge de vingt-quatre ans, la syphilis, avant de se marier. Elle fut soignée à Lourcine par M. Lailler dans le service duquel elle resta huit mois. Comme manifestations syphilitiques, elle eut des syphilides vulvaires et buccales, de l'alopecie et des boutons sur le corps. Le traitement consista en pilules et en cautérisations des syphilides au nitrate d'argent. Six mois après être sortie de Lourcine elle eut de nouveaux accidents cutanés. Elle entra de nouveau dans le service de M. Lailler, où elle resta six mois : on lui fit

physionomie caractéristiques, était sourd des deux oreilles, il avait eu une otorrhée.

OBS. 5. — Élisabeth H., 15 ans (Obs. 37), avait été gravement atteinte par la syphilis. Le voile du palais était détruit, elle

prendre des pilules et de l'iodure de potassium. Depuis lors, elle ne s'est plus soignée et n'a jamais été malade.

Elle devint enceinte deux ans après avoir eu les premières manifestations syphilitiques. Elle accoucha à terme d'un enfant qui mourut à dix-sept jours, ayant des bulles de pemphigus aux mains et aux pieds, des ulcérations à l'anus et aux lèvres, et des boutons sur le corps.

Un an après cette première grossesse, et par conséquent trois ans après avoir contracté la syphilis, elle se maria avec un homme fort, robuste, très sain, mais alcoolique. De cette union elle a eu huit enfants qu'elle a tous nourris; l'aîné est celui qui est à l'hôpital et sur lequel nous reviendrons. Des sept autres, 3 sont morts, un est né avant terme, les trois autres vivent, sont bien portants et n'ont jamais eu d'accidents syphilitiques. Ceux qui sont morts ont eu, à peu près trois semaines après la naissance, des éruptions aux fesses, aux mains, aux pieds, à la face et sur le tronc, ils sont morts à trois mois sans avoir été traités comme syphilitiques.

L'aîné des enfants de cette femme est venu à terme et a été nourri par sa mère. Il a aujourd'hui dix-sept ans et présente une série d'accidents et de lésions caractéristiques.

Trois semaines après sa naissance, il a eu des boutons sur les fesses, des ulcérations anales, etc., la mère, attribuant ces accidents à la syphilis, alla consulter M. Lailler et lui présenta son enfant. Ces premières manifestations disparurent assez vite sous l'influence du traitement

Mais, à l'âge de quatre ans, l'enfant qui était assez chétif et souffreteux retomba malade et fut traité, au dire de la mère, pour le carreau par un médecin de Saint-Denis (sirop d'iodure de fer, huile de foie de morue).

A douze ans, elle le mena à Sainte-Eugénie: il avait de la gourme et les ganglions cervicaux tuméfiés (cataplasmes, huile de foie de morue).

A l'âge de quinze ans, il eut des douleurs dans les genoux et dans les jambes.

ETAT ACTUEL

Dents. — Les incisives médianes inférieures présentent trois cuspides bien nettes et régulièrement disposées; elles sont toutes deux amincies à leur bord libre; celle du côté droit présente une dépression transversale en forme de cupule élargie (Dents trilobées).

Incisive latérale gauche, sans sillon, mais amincie à son sommet.

L'Incisive latérale droite présente un vestige d'encoche insignifiant.

Les canines inférieures sont saines, *les petites molaires* aussi.

Premières molaires absentes, les dents de sagesse n'existent pas encore.

Les incisives médianes inférieures sont un peu divergentes en dehors.

Méchoire supérieure. — *Incisive médiane supérieure gauche*; type de dent d'Hutchinson, à savoir l'échancrure semi-lunaire très accentuée, bordée de chaque côté par deux cuspides.

avait de la laryngite. Elle était complètement sourde, je n'ai pas noté les symptômes qui avaient précédé la perte de l'ouïe.

Obs. 6. — Matilda P., 19 ans (Obs. 41), avait souffert d'otor-

En outre, perte de substance de la face antérieure remontant à un millim. $\frac{1}{2}$ sur la dent et se confondant avec l'échancrure.

Incisive médiane supérieure droite amincie ; le bord tranchant offre une ébauche à peine apparente d'échancrure. Ces deux dents sont obliques et divergentes. Sur la face antérieure de l'incisive médiane supérieure droite, à la loupe, deux ou trois stries transversales minimes.

Incisive latérale droite : saine.

Incisive latérale gauche : bord tranchant un peu inégal.

Canine supérieure droite : deux légers sillons un peu arqués, à peine visibles.

Canine supérieure gauche : saine.

Prémolaires supérieures : saines.

Molaire supérieure droite : commençant à se carier.

Molaire supérieure gauche : cariée.

Deuxième molaire : saine.

Dents de sagesse : absentes.

D'une façon générale, le volume des dents est à peu près normal ; les incisives supérieures sont un peu courtes. Pas d'écartement marqué entre les dents, sauf entre les incisives médianes supérieures et inférieures, en raison de leur divergence.

Cornée gauche absolument dépourvue de transparence à ce point, qu'à la lumière ordinaire, on distingue à peine la pupille. Couleur grisâtre générale. Dans le segment inférieur, on voit un point rouge ; dans le segment supérieur, zone rosée d'origine vasculaire manifeste. Au-dessous du niveau de la pupille, zone blanchâtre, opaque, en coup d'ongle ; très légère injection de la conjonctive, plus accentuée au niveau du segment supérieur et inférieur de la cornée. Le malade tient sa paupière un peu abaissée, mais en somme photophobie légère, pas de larmoiement. Il dit souffrir de son œil seulement quand il regarde le jour.

Le nez n'est pas déprimé.

Oreille gauche. — Le malade n'entend pas de cette oreille depuis une époque qu'il ne peut déterminer exactement. Elle n'a jamais coulé au dire du malade. Il existe cependant une perforation de la membrane du tympan, placée au niveau de son segment antérieur, en avant du manche du marteau, et grande comme une demi-tête d'épingle.

La membrane est épaissie, terne, le triangle lumineux a disparu.

Le manche du marteau paraît rouge, hypertrophié, etc. En un mot, il existe tous les signes d'une otite ancienne de la caisse. Cophose complète. La trompe est libre.

Oreille droite — Depuis un mois seulement, le malade est sourd de cette oreille ; la surdité a été progressive, mais en un mois les progrès du mal ont été tels qu'aujourd'hui le malade n'entend plus rien. La membrane est moins épaissie que du côté gauche ; elle est légèrement déprimée. Plus de triangle lumineux. Le manche du marteau est un peu déjeté en dehors ; la trompe est libre. Le malade se plaint des bruits musicaux ; le matin il a des étourdissements.

rhée pendant son enfance, et était complètement sourde à l'époque où je la vis.

OBS. 7. — Archibald M.-C.-M., 13 ans (Obs. 58), avait eu étant jeune une otorrhée qui l'avait rendu très sourd.

OBS. 8. — William G., 12 ans (Obs. 58), otorrhée en bas âge qui l'a laissé un peu sourd.

OBS. 9. — Mary Ann. W., 17 ans (Obs. 61), otorrhée en bas âge qui l'a laissée un peu sourde.

OBS. 10. — James W.-O., 15 ans (Obs. 66), sourd de l'oreille droite, qui a été jadis le siège d'un écoulement purulent.

OBS. 11. — George B., 16 ans (Obs. 67), un peu sourd.

OBS. 12. — Anna P., 15 ans (Obs. 80). Je lis sur mes notes : quoiqu'elle soit aujourd'hui complètement sourde, sa mère ne se souvient pas qu'elle ait jamais souffert d'otorrhée. La surdité a commencé à l'âge de 12 ans.

OBS. 13. — Jeune fille de 12 ans (Obs. 88), légèrement sourde de l'oreille gauche à la suite d'une otorrhée survenue à l'âge de 5 ans.

OBS. 14. — Élisabeth J., 27 ans (Obs. 96), complètement sourde, la surdité avait commencé à l'âge de 5 ans. Je n'ai pas noté si elle avait eu de l'otorrhée, mais autant que je puis me le rappeler, elle n'en avait jamais eu.

Malgré les lésions de la membrane du tympan qui, évidemment, sont considérables, il faut chercher ailleurs que dans l'appareil de transmission la cause d'une cophose aussi complète, car elles sont insuffisantes pour l'expliquer. Réside-t-elle dans le cerveau ? dans le labyrinthe ? sur le trajet du nerf auditif ? Les bruits musicaux, les étourdissements sont bien les symptômes d'une otite labyrinthique, mais il existe évidemment en même temps, en raison de cette cophose complète, une paralysie du nerf auditif.

Le malade n'a jamais souffert des oreilles. Il est tellement sourd qu'on est obligé de se servir de l'écriture pour communiquer avec lui. (Note relative aux oreilles communiquée par M. le docteur Hermet.)

Double hydarthrose des genoux, plus considérable à gauche qu'à droite. Pas de craquements articulaires. Les extrémités articulaires paraissent cependant tuméfiées, surtout du côté des fémurs, et les genoux se touchent comme chez les cagneux. L'affection des genoux, remonterait, au dire du malade, au printemps dernier ; ils étaient douloureux, mais ils ne le sont plus, sauf dans les mouvements de flexion forcée.

Téint du malade un peu terreux, membres grêles.

(Notes du traducteur.)

Obs. 15. — Suzan. B., 26 ans (Obs. 160), avait eu de l'otorrhée pendant son enfance et était tout à fait sourde.

Dans aucun des cas précédents un examen direct n'a été pratiqué, et je le regrette beaucoup. Tous ces malades avaient eu de la kératite syphilitique et étaient certainement des syphilitiques héréditaires.

Ils venaient tous pour une affection oculaire, et ce n'est qu'incidemment que leur surdité fut notée.

C'est une circonstance qui doit excuser l'imperfection des détails. Ces quinze cas choisis dans cent deux observations de kératite syphilitique nous donnent une mesure de la fréquence des maladies de l'oreille chez les malades atteints de syphilis héréditaire. Elles sont certainement moins communes que les maladies de l'œil. J'estime néanmoins que cette proportion de quinze sur cent deux est suffisante pour prouver que les syphilitiques héréditaires sont exposés aux affections de l'organe de l'ouïe aussi bien qu'à celles de l'œil ¹.

On remarquera que, dans treize cas sur quinze, la perte de l'ouïe était symétrique. Dans neuf, les malades étaient entièrement sourds et dans la plupart des autres la surdité était très intense. Dans presque tous, l'otorrhée était survenue pendant l'enfance. Des cas semblables que j'ai examinés récemment, mais avec plus de soin, m'ont donné l'idée que si un historique plus complet avait été obtenu, on aurait vraisemblablement trouvé que, dans la plupart des cas, l'otorrhée n'avait été qu'un symptôme insignifiant. Chez presque tous les malades, l'écoulement était tari lors de l'entrée à l'hôpital. Je n'ai pas encore vu chez un syphilitique héréditaire une otorrhée abondante, accompagnée de végétations, d'ulcérations, etc... (comme on en rencontre fréquemment chez les cachectiques ou les strumeux).

1. La proportion de 15 0/0 est certainement insuffisante, je n'ai pas examiné un nombre de syphilitiques héréditaires suffisant pour établir une statistique de quelque valeur, mais je crois néanmoins qu'on peut hardiment affirmer que 50 0/0 sont atteints d'accidents du côté de l'oreille.

(Note du traducteur.)

Dans deux cas, les oreilles n'avaient jamais coulé, l'affaiblissement graduel de l'ouïe avait été le seul symptôme. L'âge auquel survient la surdité paraît être celui où se montre le plus fréquemment la kératite interstitielle, c'est-à-dire cinq ans avant et cinq ans après la puberté. Dans neuf des quinze cas cités, les malades étaient des femmes, et les six observations ci-dessous donneront la même proportion : femmes, deux tiers, — hommes, un tiers.

Dans cinq cas des six qui vont suivre les oreilles furent examinées. Je suis presque convaincu que les mêmes lésions existaient dans les cas précédents.

Obs. 16. — Physionomie de syphilis héréditaire. — Dents typiques. — Historique des accidents survenus pendant l'enfance à la suite d'une kératite interstitielle. — Surdité complète sans lésion importante de l'oreille externe ou de la membrane du tympan.

Éliza T., 15 ans, fut admise dans mon service à « Metropolitan free hospital », le 23 octobre 1861. L'aspect de la syphilis héréditaire était bien marqué et les dents typiques. Les iris étaient gris acier, les pupilles irrégulières, et les cornées ternes depuis une attaque de kérato-iritis survenue à l'âge de 3 ans ; et pour laquelle elle avait été soignée à « Moorfields » pendant un an par M. Critchett. Sa vue était passable, elle pouvait lire facilement. L'ouïe avait été bonne jusqu'à l'âge de 12 ans ; et à cette époque, elle avait eu quelques douleurs et quelques bourdonnements dans l'oreille. L'acuité auditive diminua d'abord à droite, puis à gauche ; et dans l'espace d'une année, elle devint complètement sourde. Elle n'avait jamais eu d'otorrhée. Quelques mois auparavant seulement, ses oreilles avaient été le siège d'un léger écoulement aqueux. Elle est aujourd'hui tellement sourde qu'on ne peut se faire comprendre que par signes (alphabet des sourds-muets). Depuis sa surdité elle articule mal. Elle n'a jamais eu de douleurs dans les oreilles, mais seulement des bruits musicaux qui ont été parfois intolérables ¹

1. Ces bruits musicaux sont en général le symptôme d'une congestion la-

Le 27 novembre, M. Hinton fit à ma demande l'examen des oreilles. Il trouva les membranes du tympan plus sèches et plus concaves qu'à l'état normal, mais il ne put rien découvrir qui permit d'expliquer cette surdité si grande. Les trompes d'Eustache étaient perméables.

Histoire de la famille. — La mère avait eu six enfants. La malade était la plus jeune des survivants. Pendant son enfance elle avait eu une éruption légère. A dix mois, elle fit une maladie de deux mois sur laquelle aucun renseignement ne nous fut donné. Trois garçons plus âgés qu'elle sont bien portants, et n'ont jamais rien présenté de particulier. Deux filles l'une plus âgée, l'autre plus jeune que la malade étaient mortes en bas âge.

Je vis un de ses frères aînés, et il ne peut exister un contraste plus frappant que celui que présentait leurs deux physionomies. Les dents étaient bonnes, comme forme et comme dimension. Il était en parfaite santé. J'ai la conviction que l'un des parents avaient contracté la syphilis entre sa naissance et celle de sa sœur. Aucune question directe ne fut posée.

OBS. 17. — Dents de la syphilis héréditaire. — Kératite, etc... chez une femme mariée. — Historique clair. — Surdité à l'âge de 25 ans. — Examen des oreilles. — Pas d'altération suffisante de l'oreille externe ou de la membrane du tympan.

Mme E. H., 25 ans, chétive, avec une physionomie syphilitique bien marquée, entra dans mon service en septembre 1861. Les dents étaient typiques, la tête large et déformée. Un sillon peu profond s'étendait jusqu'au milieu du front. Elle avait eu évidemment de l'hydrocéphalie pendant son enfance.

Yeux. — Elle venait pour une kératite gauche récente, l'exsudat interstitiel était considérable. Elle avait eu une ophthalmie double six ou sept ans auparavant, qui n'avait laissé presque aucune trace. Il n'y avait pas d'iritis, mais seulement un peu de congestion de la sclérotique. L'opacité de la cornée gauche byrinthique. Je les ai décrits dans une étude sur les bourdonnements de l'oreille parue dans l'*Union médicale*, en 1881. (Note du traducteur.)

était limitée à la moitié externe et était mal circonscrite. La partie interne était parfaitement claire. Au centre de la tache blanche se voyait un exsudat couleur saumon.

Oreilles. — Elle était très sourde depuis quatre ou cinq mois. Elle avait auparavant une acuité auditive suffisante, quoiqu'elle fût parfois un peu sourde lorsqu'elle était enrhumée. Elle n'avait jamais eu ni écoulement, ni bouchons de cérumen.

La surdité était survenue graduellement, et avait été accompagnée de bruits et de chants dans la tête. Certains jours, la surdité et les bruits étaient plus intenses. Aujourd'hui encore, elle peut quelquefois pendant un jour ou deux entendre le timbre de la pendule, puis elle redevient complètement sourde. L'état de l'appareil de transmission était à peu près le même que celui que j'ai noté dans le cas précédent. La peau du méat était recouverte de desquamations épithéliales; la membrane du tympan était plus sèche et en quelque sorte plus opaque qu'à l'état normal. Les trompes d'Eustache étaient perméables. On ne put découvrir aucune lésion qui expliqua cette surdité. La mère me donna des renseignements concluants. Son mari avait eu des accidents syphilitiques avant et après son mariage, mais elle n'avait pas été infectée.

Voici le tableau de ses grossesses successives :

1° Une fille, morte à 18 mois d'une « sorte de consommation », ayant toujours été souffrante.

2° La malade, délicate et chétive pendant son enfance, avait eu des éruptions sur la face, mais n'avait jamais eu de convulsions, ni de symptômes cérébraux.

3° Une fille, morte à 10 mois d'une « sorte de consommation ».

4° Une fille, mort-née, à terme.

5° Une fille, vivante, âgée de 16 ans, avait eu une ophthalmie.

J'eus dans la suite l'occasion de la voir. Sa physionomie et ses dents étaient très caractéristiques. Sa tête était grosse, elle était évidemment hydrocéphale; elle n'était pas sourde. Les deux cornées étaient opaques.

La malade était mariée depuis 5 ans. Elle avait eu une fausse

couche, et une grossesse à terme. Je vis son enfant, une fille de 2 ans qui paraissait bien portante.

Obs. 18. — Diathèse hérédo-syphilitique. — Dents typiques, etc... — Surdit   compl  te. — Examen des oreilles. — L  sions insuffisantes.

Abiga  l H.   tait en 1860 depuis plusieurs mois dans mon service. Elle avait sur le tendon de l'extenseur de la cuisse droite, une gomme qui s'ulc  ra et gu  rit lentement apr  s une eschare du tendon et du tissu cellulaire. Ses dents et sa physionomie   taient tr  s caract  ristiques. Elle   tait fille unique et orpheline. Je ne pus obtenir aucun historique de sa famille. Elle avait eu une k  ratite qui avait rendu ses deux corn  es opaques. Pendant qu'elle   tait    l'h  pital son acuit   auditive commença    faiblir, et en 9 mois, sans douleurs et sans   coulements, elle devint compl  tement sourde. Le 27 novembre 1861 ses oreilles furent examin  es au speculum, toutes les deux   taient le si  ge d'une accumulation de desquamations   pidermiques blanches, dess  ch  es, qui se d  tachaient difficilement. Les membranes s  ches et opaques n'avaient aucune perforation. Les trompes   taient perm  ables. Comme dans les cas pr  c  dents les l  sions   taient insuffisantes pour expliquer une surdit   aussi intense.

Obs. 19. — Historique concluant de syphilis h  r  ditaire. — Surdit   sans otorrh  e    l'  ge de 40 ans. — Examen au speculum.

Honora P., 10 ans. L'observation de cette enfant a d  j   t   rapport  e (Obs. 77). A l'  poque o   les notes furent prises, elle   tait un peu sourde. La diminution de l'ou   arrivait g  n  ralement lorsqu'elle s'enrhumait. Depuis deux mois son   tat s'  tait aggrav  , elle   tait, lors de son entr  e (9 novembre 1861), compl  tement sourde    droite et presque sourde    gauche. Elle n'avait jamais eu d'otorrh  e. Les deux amygdales   taient hypertrophiees, mais les deux trompes   taient perm  ables. M. Hinton trouva les deux membranes d  prim  es et en quelque sorte affaiss  es, elles   taient aussi s  ches et opaques.

Obs. 20. — Syphilis héréditaire. — Kératite double. — Surdité de l'oreille droite.

Kate W., 13 ans, était soignée depuis le 10 décembre 1860 par M. Dixon pour une kératite syphilitique. Son aspect, ses dents, etc., étaient très caractéristiques. Le traitement avait consisté en frictions mercurielles et en sirop d'iodure de fer.

Surdité. — En novembre 1861. Elle commença à perdre l'ouïe à droite, sans avoir eu ni écoulement, ni douleur, elle ne s'était plainte que d'un bourdonnement qu'elle comparait à un cri.

Le 9 décembre, elle était déjà tellement sourde qu'elle ne pouvait entendre la montre qu'au contact. L'autre oreille était bonne ; mais le conduit était sec.

Obs. 21. — Syphilis congénitale. — Kératite double. — Surdité à l'âge de treize ans sans otorrhée.

Suzan. S., 13 ans, physionomie syphilitique assez marquée, et dents caractéristiques. Il existait sur les cornées des taies nombreuses et anciennes ; sous l'influence de l'atropine, les deux pupilles paraissaient entaillées et irrégulières. La famille se composait de neuf frères et sœurs tous vivants. La malade était la troisième, les deux aînées étaient des filles et l'une d'elles avait eu une ophthalmie.

Surdité. — L'ouïe commença à faiblir en février 1861, sans douleurs et sans écoulement, elle ne se plaignait que de bruits musicaux. Les deux oreilles étaient affectées, mais la gauche était la plus atteinte. La montre était entendue à droite au contact, mais ne l'était pas à gauche. Les oreilles étaient sèches, mais sans aucune autre particularité visible. Les amygdales n'étaient pas hypertrophiées.

COMMENTAIRES GÉNÉRAUX

Tous ces cas prouvent une fois de plus que la surdité des enfants syphilitiques est due ou à la lésion du nerf lui-même ou à quelque altération des parties non accessibles de l'organe de l'ouïe. La symétrie dans tous les cas indiquerait une cause centrale. Dans aucun exem-

ple on ne put trouver des altérations suffisantes de la membrane du tympan, qui cependant n'était jamais normale. Les trompes d'Eustache étaient toujours perméables. Ma conviction à cause de cela est que la surdité est due à une altération des nerfs auditifs, soit sur leur trajet soit à leur terminaison dans le labyrinthe. Ils constituent des cas analogues à ceux de la rétinite syphilitique, et de l'atrophie blanche des nerfs optiques.

Le pronostic de la surdité hérédosyphilitique est très grave. Lorsque l'affection était progressive, j'ai rarement vu un arrêt ou une amélioration permanente se produire. Dans la plupart des cas, malgré les remèdes spécifiques employés dès le début, l'ouïe a été totalement perdue. La surdité devient en général complète dans un laps de temps qui varie de six mois à une année.

CHAPITRE VIII

DES ALTÉRATIONS DES DÉPENDANCES DE L'ŒIL PROVOQUÉES PAR LA SYPHILIS HÉRÉDITAIRE.

Le désir que j'ai de signaler dans cet ouvrage toutes les affections de l'œil et de ses dépendances, qui sont provoquées par la syphilis héréditaire, m'oblige à consacrer un court chapitre aux maladies des paupières, du sac lacrymal, et de la conjonctive palpébrale. Aucune de ces affections ne sont particulières aux sujets atteints de syphilis héréditaire. Pour ce qui est de l'iritis, de la choroïdite, de la kérato-iritis et de la kératite interstitielle, je suis convaincu que lorsqu'on les rencontre chez les jeunes gens, elles reconnaissent, dans la majorité des cas, la syphilis héréditaire pour cause. Je n'en dirai pas autant de la blépharite tarsienne, etc.. car ces affections sont rarement syphilitiques.

Blépharite tarsienne. — Lorsqu'elle est d'origine syphilitique, héréditaire ou acquise, elle est aisément reconnais-

sable, grâce à la présence de petites plaques excoriées, à bords mal définis, qui s'étendent depuis les cils jusqu'à la surface cutanée des paupières. Ces plaques ont une forme irrégulière et elles donnent aux paupières un aspect spécial. La blépharite tarsienne, d'origine syphilitique, est très tenace, et ne cède qu'à la médication spécifique. Il est intéressant de remarquer que la blépharite tarsienne grave n'est pas syphilitique, elle est habituellement un accident de quelques autres affections. La rougeole en est certainement une cause très fréquente, ainsi, mais plus rarement que la scarlatine et la variole. Chez les syphilitiques héréditaires, elle vient souvent compliquer la kératite.

Ophthalmie *muco-purulente*. — Il est incontestable que si l'ophthalmie purulente est si commune chez les enfants syphilitiques, c'est que leurs mères ont généralement de la leucorrhée syphilitique, et c'est au moment de la naissance que la sécrétion contagieuse contamine les yeux de l'enfant. Cette affection doit être rangée dans les maladies locales. J'ai vu cependant tant d'exemples d'ophtalmies mucopurulentes survenant chez les enfants un mois ou deux après leur naissance, et concurremment avec d'autres symptômes de syphilis héréditaire, qu'à mon avis, elle constitue souvent un accident constitutionnel. La conjonctivite doit probablement ressembler à l'inflammation de la membrane de Schneider, qui produit les coryzas, les écoulements nasaux, etc... Elle est rarement aussi aiguë que l'ophthalmie purulente vraie.

Obs. 1. — Blépharite tarsienne intense survenant après une éruption syphilitique chez un jeune enfant.

Un garçon de 2 ans, pâle, mais bien constitué me fut amené à « Metropolitan free hospital », en juin 1858, pour une affection

qui paraissait être une ophthalmie catarrhale compliquée de blépharite tarsienne grave. La blépharite existait depuis dix-huit mois, l'écoulement muqueux et la conjonctivite depuis quinze jours. Je demandai si la maladie était consécutive à la rougeole, il me fut répondu que non, mais avant son accident aux yeux, le petit malade avait eu une éruption de mauvaise nature sur tout le corps. A la manière dont la mère parla d'éruption, il me sembla qu'elle avait quelque chose de particulier à me dire, et comme le dos du nez de l'enfant était effondré et que les petites plaques excoriées du bord des paupières, à l'importance diagnostique desquelles j'ai fait allusion ci-dessus existaient, je demandai s'il n'était pas syphilitique. J'eus immédiatement un historique complet de la maladie chez la mère et chez l'enfant, et je prescrivis le traitement classique.

Chute des cils. — Ce symptôme se rencontre quelquefois chez les enfants syphilitiques, et entre lui et la syphilis il faut établir la même relation qu'entre la syphilis et l'alopecie qu'on rencontre si fréquemment chez l'adulte à la période secondaire. La perte des cils est fréquemment la conséquence d'une blépharite tarsienne négligée.

Obs. 2. — Blépharite tarsienne grave chez un enfant syphilitique. — Exostose ulcérée sur le front.

Charles S., 5 ans, avait une blépharite tarsienne grave, sans iritis ni kératite. Il avait des fissures aux commissures des lèvres, et du psoriasis sur la face. Les dents étaient cassées et très mauvaises ; et sur son front existait une exostose ulcérée.

Étant enfant, il avait eu pendant quatre mois un coryza de mauvaise nature, et des « aphthes qui le traversèrent » et déterminèrent des ulcérations à l'anus. Il n'avait pas eu d'éruption. Il était délicat et toujours malade, se plaignait de douleurs au front, plus violentes la nuit. Elles existaient depuis son enfance, et il avait été soigné à cause d'elles dans plusieurs hôpitaux. Un mois auparavant il s'était donné un coup sur le front qui avait amené l'ulcération de l'exostose.

Obs. 3. — Double ophthalmie purulente, avec fonte de la cornée

droite. — Syphilis congénitale. — Exfoliation de la couronne de plusieurs dents.

Anna P., 7 semaines, pâle et chétive, cachexie syphilitique bien marquée. Sa mère avait su les lèvres une plaque de syphilis tuberculeuse. La malade était son douzième enfant. Des onze autres, quatre seulement vivaient. Anna était une belle enfant à sa naissance, et sa peau était restée saine jusqu'à l'âge de quinze jours. A six jours, elle eut une ophthalmie purulente. (Il y avait eu fonte purulente de la cornée droite.) A huit jours, elle eut un coryza grave.

Trois de ses dents tombèrent, et je pus détacher la couronne d'une autre molaire. Elle avait des pustules syphilitiques sur les fesses.

Obs. 4. — Large leucome symétrique chez un enfant syphilitique. — Historique d'une double ophthalmie muco-purulente à l'âge de trois mois.

Les conditions dans lesquelles s'opéra la fonte purulente de la cornée ne furent pas celles qu'on observe habituellement dans l'ophthalmie purulente. Il n'y eut pas destruction du tissu cornéen, l'œil était bombé.

Henry-E. P., 7 mois, pâle et chétif avait aux fesses des syphilitides papuleuses ulcérées. Les deux cornées très bombées (presque comme dans le staphylome), et étaient en même temps le siège d'un exsudat épais et blanchâtre. Il était difficile de savoir si l'exsudat s'était ou ne s'était pas fait derrière la cornée. La lésion était remarquablement symétrique. Toute inflammation avait depuis longtemps disparu, et il fut convenu qu'on lui ferait dans un an ou deux une pupille artificielle.

La mère avait eu avant lui deux autres enfants. Le premier était mort-né, et le deuxième peu après sa naissance. Le troisième (le malade) resta bien portant jusqu'à l'âge de trois mois. A cette époque, il eut un coryza de mauvaise nature. Peu après ses yeux s'enflammèrent, et devinrent le siège d'un écoulement muco-purulent.

Il fut atteint d'une éruption vésiculeuse qui laissa autour de ses fesses de larges syphilides papuleuses.

5. — Ophthalmie purulente chronique simple chez un syphilitique. — Opacité de la cornée.

La T., enfant chétive de 5 semaines, fut admise, en avril 1859, à l'hôpital pour un écoulement purulent de l'œil gauche. Les paupières étaient tuméfiées, mais l'écoulement était considérable. La cornée tout entière était opaque et granuleuse. L'autre œil n'avait jamais été affecté. L'ophthalmie avait commencé trois jours avant la naissance, et à la même époque était survenu un coryza, qui persistait encore. Sur le col se voyait une éruption de psoriasis. La mère, une femme à l'aspect délicat, me dit confidentiellement qu'avant son mariage son mari « avait été un débauché ». Elle avait été mariée depuis un an, et quelque temps après elle avait eu un écoulement purulent et un bubon. Lors de la naissance de l'enfant elle avait une leucorrhée intense.

Je traitai immédiatement à la syphilis héréditaire.

La relation exacte de cette ophthalmie avec cette diathèse, n'est pas cependant très bien établie. Je cite néanmoins ce fait comme exemple remarquable de ce que nous observons assez souvent. La coïncidence d'un écoulement purulent chronique de la conjonctive avec une cornée opaque et un historique syphilitique

Le traitement de l'ophthalmie purulente ou muco-purulente chez les enfants syphilitiques doit être local et général. Le premier est d'une grande importance, il doit consister en instillations astringentes, nitrate d'argent, acétate de plomb, alun, etc... Les deux derniers sont préférables à cause de la facilité avec laquelle ils peuvent être employés. L'essentiel est que la lotion soit bien appliquée jusqu'à la muqueuse enflammée, et ce résultat est facilement obtenu avec un médicament dont on peut user *ad libitum*, qu'avec celui qu'il faut employer avec prudence.

En ce qui concerne les affections de la paupière et de la conjonctive, je passe maintenant à celles du sac lacrymal. Ces dernières sont fréquentes chez les syphilitiques héréditaires. Dans quelque cas, l'inflammation se limite au sac, mais dans le plus grand nombre elle se

complique de périostite des os adjacents. Très souvent, en même temps que la périostite, il y a tendance à la formation de nodosités sur les autres os. Le traitement de ces altérations nécessite l'emploi de l'iodure de potassium à l'intérieur. Quant au traitement local (ouverture des abcès, emploi de sondes, etc., pour dilater le canal nasal), il ne diffère pas de celui qu'on emploie pour les altérations analogues de ces organes. Lorsque l'os est attaqué ces moyens sont souvent difficiles à employer.

OBS. 6. — Conjonctivite fibrineuse chez un enfant syphilitique. — Inflammation destructive du globe deux ans plus tard.

Clara T., 8 ans, petite fille bien venue, avec une physionomie syphilitique marquée, fut admise pour la deuxième fois en août 1857, elle était entrée à l'hôpital une première fois en 1855. Je ne possède malheureusement sur elle que les notes suivantes : admise en octobre 1855 pour une ophthalmie fibrineuse avec abcès de la cornée. Deux fois on avait enlevé de la conjonctive des fausses membranes. Jusqu'en décembre aucun traitement spécifique ne fut adopté, à cette époque deux grains de « poudre grise » furent ordonnés pour être pris trois fois par jour. En 15 jours sa bouche devint malade, et le mercure fut réduit à une dose par jour. Quinze jours après, on en suspendit l'emploi. Elle quitta l'hôpital le 15 février, elle pouvait voir avec l'œil malade, mais il existait une cicatrice blanche dans la cornée.

Lorsqu'elle fut réadmise en août 1857, à la partie supérieure du globe la sclérotique était bombée comme cela arrive dans le cas d'abcès intra-oculaire.

Cette affection avait débuté subitement par des maux de cœur des maux de tête et de la fièvre.

Le 4 septembre, l'œil était manifestement perdu et la fonte de la cornée commençait dans la moitié supérieure. On fit plus tard l'ablation du globe.

L'historique de l'enfance de la malade est le suivant :

Elle avait 8 ans, à sa naissance sa peau était normale, quelque temps après survinrent un coryza et une éruption sur les

lèvres, la face, et les fesses. A 3 mois, elle eut une ophthalmie qui guérit, elle eut ensuite du gonflement de quelques articulations et des douleurs osseuses.

Le premier enfant était mort de convulsions à 10 semaines notablement amaigri, et avec une éruption. La malade était la deuxième, le troisième avait vécu cinq semaines seulement, il avait eu une éruption sur les parties inférieures du corps et avait été chétif. La mère était délicate depuis son mariage, ne présentait aucun symptôme spécifique, elle avait eu cinq fausses couches, son mari était bien portant.

OBS. 7. — Strume hérédo-syphilitique avec historique clair, mais sans malformation dentaire.

Ellen C., 9 ans, pâle, chétive et bossue, entra dans mon service à « ophthalmic hospital » le 27 août 1861, le dos du nez était affaissé, les ailes du nez et la lèvre supérieure (cette dernière principalement) étaient tuméfiées, les dents ne présentaient pas la plus légère déformation, elle avait souffert d'une adénite sous-maxillaire, qui n'avait cependant jamais suppuré, elle avait eu aussi de l'otorrhée, et un abcès à la cuisse.

Son aspect, à part sa pâleur terreuse et son nez affaissé, était plutôt celui d'une strumeuse aux grosses lèvres que d'une syphilitique héréditaire, elle vint à l'hôpital pour une ophthalmie droite, et je trouvai la cornée de cet œil légèrement opaque. Cette opacité était diffuse, mais si peu intense qu'on ne pouvait l'appeler kératite interstitielle. Elle était depuis une semaine dans cet état qui pouvait, jusqu'à un certain point, être la période initiale de la forme interstitielle vraie.

Je recueillis les renseignements suivants : sa mère s'était mariée à 18 ans, et avait, quelque temps après, contracté la maladie de son mari, elle se manifesta par un bubon et mal à la gorge, le médecin qui la traita porta le diagnostic de syphilis. Un enfant dont elle était alors enceinte naquit mort. Elle resta séparée de son mari pendant 10 ans. La malade naquit quelque temps après qu'ils se furent remis ensemble.

L'enfant était âgé de 9 mois lorsque le mari s'expatria. Depuis elle n'avait pas eu d'autres grossesses.

La malade avait eu pendant son enfance une éruption sur les fesses, avec desquamation de la peau, et un coryza grave. Récemment la mère avait été soignée pour des maux de gorge que le médecin déclara syphilitiques.

Cette observation semblerait prouver que les parents peuvent dix ans après les accidents primitifs avoir des enfants syphilitiques. Je ne sais si les parents avaient été régulièrement soignés au mercure.

OBS. 8. — Suppuration du sac lacrymal chez un enfant syphilitique. — Hydrocéphalie. — Histoire de la syphilis des parents.

Ellen H., 4 ans, fut admise pour une suppuration du sac lacrymal. Son front était protubérant et large, son nez effondré, la peau de son front et de ses joues distendue, ses lèvres étaient fendillées, etc. Ses ongles étaient cassés et déformés ; ses dents, petites, cariées et entaillées ; elle était néanmoins bien venue et sa mère estimait qu'elle était bien portante. Étant enfant, elle avait eu un coryza de mauvaise nature, des « aphthes » et des ulcérations à l'anus. Son père était mort et avait été un homme « débauché ». Sa mère nous avoua avoir eu la syphilis quelque temps après son mariage, elle avait eu six fausses couches avant la naissance de la malade qui était son seul enfant vivant.

OBS. 9. — Abscess du sac lacrymal. — Physionomie et dents caractéristiques de la syphilis. — Effets d'une kératite ancienne. — Paralyse partielle d'un bras.

Élisabeth A., 10 ans, ayant une physionomie et des dents très marquées, fut admise pour une suppuration aiguë du sac lacrymal droit, le dos du nez effondré était au même niveau que la face, on pouvait croire qu'il avait été brisé par un traumatisme, qui du reste n'avait jamais existé. Son front était large et protubérant, elle se servait difficilement de sa main droite, et j'appris qu'elle avait été paralysée dans les premiers temps de son existence. Les mou-

vements avaient été graduellement recouverts, mais ils étaient encore loin d'être normaux. Les deux cornées qui avaient été le siège d'une kératite étaient opaques, mais je ne pus obtenir aucun renseignement sur la date de l'attaque.

Obs. 10. — Absès du sac lacrymal chez un enfant de 11 ans. Dents typiques. — Syphilis infantile. — Syphilis chez le père.

Victor C., 11 ans, fut confié à mes soins le 25 mars 1861. Il avait une inflammation du sac lacrymal droit compliquée de fistule. La maladie datait de la première enfance. Son teint était blême, et sa figure était le siège de nombreuses cicatrices éparses. Il n'avait, à part cela, sur la physionomie aucun autre indice de syphilis héréditaire. Les incisives centrales supérieures étaient étroites, et entaillées d'une façon caractéristique. Elles étaient aussi très irrégulièrement rangées. Il avait mal à la gorge, et ses deux amygdales étaient hypertrophiées et ulcérées. Ses cornées étaient parfaitement claires, il n'avait jamais eu d'ophtalmie.

Mme C. sa mère, juive intelligente, me raconta qu'elle avait eu quatre enfants nés à Alger.

Victor C., son premier né, avait eu pendant son enfance une éruption sur le corps, une obstruction nasale, et des ulcérations dans la bouche. Le médecin traitant déclara que tout cela devait provenir d'une maladie contractée par le père avant le mariage.

Son mari fit des aveux, et l'enfant fut traité en conséquence. A sa naissance, il était bien portant, et ce n'est qu'une ou deux semaines après que parurent les premiers symptômes. Mme C. n'avait jamais souffert, et quoique pâle, paraissait en effet très bien portante. Les autres enfants avaient une bonne santé. Le mari n'avait eu aucun accident depuis son mariage, mais il me dit que depuis qu'il avait eu la syphilis sa santé avait décliné. Il s'était marié dix-huit mois après l'accident primitif, et se croyait entièrement guéri. Il n'avait eu depuis en fait d'accidents suspects qu'une légère éruption de psoriasis aux paumes des

mains. Il me répéta que sa femme n'avait eu aucun symptôme suspect. Sa syphilis avait été grave. Il avait, quand je le vis (23 mars 1861), l'apparence d'un homme très robuste, mais sur ses mains se voyaient encore quelques traces de psoriasis.

CHAPITRE IX.

OBSERVATIONS DIVERSES.

Ce chapitre est consacré aux maladies de l'œil provoquées par la syphilis héréditaire qui n'ont pu trouver place dans les chapitres précédents. J'y ai ajouté certains cas qui font exception à la règle générale. Je rapporte entre autres les observations de deux malades qui n'avaient pas de malformations dentaires. Les titres expliqueront suffisamment les points spéciaux que j'ai voulu élucider.

Obs. 1. — Iritis compliquée de kératite, et consécutive à un traumatisme. — Ulcère de la cornée. — Un seul œil affecté.

Mary A.-D., 6 ans, jumelle, délicate et chétive, à l'air maladif. Sa figure était, dans sa moitié inférieure, couverte de psoriasis et de fissures. Le psoriasis se retrouvait aux plis des coudes. Sa sœur jumelle était morte à 1 an. On me l'amenait pour une ophthalmie droite. L'injection oculaire était très marquée,

l'iris trouble et vert de mer, au lieu du bleu clair normal. Au centre de la cornée droite qui était légèrement opaque se voyait une ulcération superficielle. Les douleurs qu'elle ressentait dans cet œil l'empêchaient de dormir. Un mois auparavant, elle avait, au dire de la mère, reçu dans l'œil un coup de bâton qui avait déterminé l'ophtalmie. Quinze jours avant l'attaque actuelle qui remontait à huit jours, son œil s'était éclairci. Elle entra le 29 septembre. Je prescrivis des onctions mercurielles derrière les oreilles. Le 2 octobre, l'exsudat avait diminué ; le 5 octobre, l'ulcération était cicatrisée et l'iris était clair.

Sa mère avait des fissures aux commissures des lèvres, mais elle niait tout antécédent syphilitique. Elle avait eu huit enfants, dont trois seulement survivaient. Je ne pus obtenir aucun renseignement sur leurs antécédents.

Mary A. était délicate depuis son enfance, et à 4 an elle avait eu une éruption sur la face et les plis des coudes. Elle n'avait jamais eu ni aphthes, ni coryza.

OBS. 2. — Ophthalmie pustuleuse aigue à répétition chez un enfant atteint de syphilis héréditaire.— Maladie de l'articulation de la hanche.

Michaël R., 6 ans, entra à l'hôpital pour une ophtalmie pustuleuse qui durait depuis quatre ou cinq mois avec des rémittences. C'était un petit garçon émacié, dont l'articulation coxo-fémorale était malade. Son nez était large et affaissé, sa figure sèche et fanée était couverte de plaques de psoriasis éparses çà et là. Ses dents (première dentition) étaient mauvaises et entaillées. Il avait des fissures sur les lèvres et du prurigo du cuir chevelu. Ses deux cornées étaient superficiellement ulcérées, et à leurs bords on apercevait des pustules ; il n'existait pas de kératite diffuse, mais il y avait de la photophobie.

Il avait eu pendant son enfance un coryza de longue durée, des « aphthes » dans la bouche et à l'anus, et une éruption généralisée. Il avait été soigné à cette époque à « Saint-Bartholomew's hospital » par M. Stanley. A l'âge de 3 ans, il avait eu une affectoin

de la hanche pour laquelle il fut traité à « Saint-Thomas Hospital ». La mère niait tout antécédent vénérien, mais elle avouait que son mari avait eu la syphilis. Deux enfants plus jeunes que le malade avaient eu des coryzas de mauvaise nature.

OBS. 3. — Photophobie intense. — Syphilis.

Rachel H., 6 ans. Une photophobie intense était le principal symptôme. Elle n'avait eu ni ulcérations, ni pustules sur la cornée, mais ses yeux avaient été enflammés pendant une année entière. Ils s'amélioraient en été et redevenaient malades en automne. Elle était pâle, avec une tête grosse et mal faite, et un nez épaté. Les incisives centrales supérieures s'étaient gâtées dès leur apparition et pendant deux ou trois ans elle avait eu les mâchoires dégarnies. Les incisives latérales étaient tombées et les canines s'atrophiaient.

Quelques-unes des dents de la mâchoire inférieure étaient cariées, les incisives centrales de première dentition étaient tombées, et les permanentes à peine visibles étaient très serrées. Je lui prescrivis de l'iodure de potassium, de l'iodure de fer, des onctions mercurielles, et des fomentations de belladone. Le 26 janvier, la mère nous dit qu'elle était guérie.

La mère avait contracté de son mari, quelque temps après son mariage, la syphilis, qui se manifesta par une éruption et des maux de gorge. Elle avait, lorsque je la vis, des ulcérations syphilitiques sur la langue et les lèvres, et des ulcérations autour des genoux. Elle était devenue trois fois enceinte. Son premier enfant était mort-né un peu avant terme ; sa seconde grossesse s'était terminée par une fausse couche, à cinq mois, et la troisième fois elle avait mis au monde la malade, qui était soignée presque depuis sa naissance pour des coryzas, des plaques, des ulcérations à l'anús, etc...

OBS. 4. — Iritis subaiguë avec hypopion, et ulcère au centre de la cornée. — Pas d'historique de syphilis. — Hydrocéphalie et émaciation considérable. — Tuberculose (?)

James Golley, 2 ans 1/2, fut admis le 18 février 1861. Il était pâle, délicat et émacié. Il était le plus jeune de cinq enfants.

Sa tête était grosse et les veines de son front très marquées. Il n'avait jamais été bien portant, et on l'avait cru atteint d'hydrocéphalie. Il n'avait pas été vacciné, et n'avait eu aucun exanthème. Un mois avant son admission, l'œil gauche s'était enflammé; et quinze jours après, comme son état s'aggravait, on consulta un chirurgien qui prescrivit une lotion et « des poudres ». Il n'avait ressenti aucune douleur. L'œil gauche seul avait été affecté. L'iris avait subi une décoloration extraordinaire. Près du bord de la paupière existait une ceinture rougeâtre. Sa couleur rouge-brun faisait un contraste frappant avec l'iris du côté opposé qui était gris. On ne voyait aucun exsudat; mais dans la partie la plus basse de la chambre antérieure perlait une goutte de pus très liquide, qui changeait facilement de place, selon l'inclinaison de la tête. Il y avait de la conjonctivite et un écoulement muqueux, et au centre de la cornée un ulcère large et superficiel. Il n'y avait pas de photophobie. Sous l'influence de l'atropine, la pupille se dilatait un peu. La mère, fort amaigrie pendant qu'elle était enceinte de lui, était morte deux ans après sa naissance. Quatre autres enfants étaient bien portants; et en bas âge le malade n'avait présenté aucun symptôme suspect.

Je cite cette observation comme un exemple d'iritis, survenant chez un jeune enfant non entaché de syphilis. Il était probable que l'hydrocéphalie était d'origine tuberculeuse; et que l'iritis n'était qu'une conséquence inflammatoire de l'ulcère de la cornée. Un seul œil était affecté.

Obs. 5. — Adhérences des deux iris chez une jeune fille. — Aucuns renseignements sur l'attaque d'iritis. — Symptômes suspects pendant l'enfance. — Historique de la syphilis chez les parents.

Hariet S., 10 ans, était une jolie petite fille à l'air bien portant, et dont la physionomie ne montrait aucune trace de diathèse syphilitique. Son nez était bien formé, la coloration de ses joues bonne, et aucune cicatrice ne se voyait aux commissures des lèvres. Les dents néanmoins étaient suspectes, et sa langue était

fissurée. On me l'amenait pour sa vue qui était insuffisante. Dans chaque œil existaient des synéchies postérieures ; les pupilles se dilataient bien, et les iris avaient leur couleur normale. Les synéchies devenaient plus apparentes dès qu'on instillait de l'atropine.

Dans la première enfance, elle avait eu des ulcérations à l'anus qui durèrent très longtemps, la mère disait que ces ulcérations étaient d'une nature particulière, et qu'elle n'en avait vu d'analogues chez aucun autre enfant. Cela paraît avoir été le seul symptôme suspect. Elle n'avait jamais eu ni aphtes, ni coryza, ni ophthalmie pendant son enfance.

La mère avait eu sept enfants. Les cinq premiers étaient mort-nés. La malade était la sixième. A la demande que je lui fis, elle me répondit avoir contracté la syphilis de son mari quelque temps après son mariage. Cet aveu et le fait des cinq enfants mort-nés ne permettent pas de douter qu'Harriet fût une syphilitique héréditaire. Il est utile de remarquer qu'elle était née sept ans après que les parents avaient contracté la syphilis.

Obs. 6. — Cécité complète chez un enfant syphilitique. — Occlusion des deux pupilles à la suite d'iritis. — Hydrocéphalie. — Dentition irrégulière (première dentition). — Syphilis datant de la vie intra-utérine. — Historique de la syphilis chez le père.

Élisabeth B., 21 mois, fut amenée à l'hôpital le 12 octobre 1860. Elle était chétive et présentait le type de la syphilis héréditaire. Elle avait des plaques écaillées sur les fesses, des fissures à l'anus, du psoriasis aux paumes des mains et sur le cuir chevelu. Sa dentition s'était opérée d'une façon particulière. Elle avait d'abord percé trois incisives supérieures, puis une double dent supérieure. Elle avait eu des convulsions pendant qu'elle perceait ses dents inférieures, et on fut obligé de lui ouvrir les gencives avec une lancette. Toutes ses dents percées étaient petites et cariées, et plusieurs d'entre elles étaient cassées au niveau des gencives. Les incisives supérieures branlaient, et les gencives étaient enflammées. Le côté gauche de la mâchoire

inférieure était complet, alors que du côté droit deux incisives seulement existaient. — La tête était grosse, et offrait tous les signes de l'hydrocéphalie chronique ; elle avait commencé à grossir un mois après la naissance, et n'augmentait plus depuis quelque temps.

Elle était grosse et bien portante à sa naissance, mais elle ne tarda pas à dépérir. A l'âge d'un mois, elle avait eu des pustules sur la face, et du coryza presque immédiatement après sa naissance. Elle avait toujours été soignée depuis cette époque et était restée longtemps à « St-Bartolomew's hospital ».

Elle était aveugle depuis neuf mois, et, au dire de la mère, elle l'était devenue à la suite de convulsions. Elle croyait que son enfant pouvait encore voir la lueur d'une bougie, mais après l'essai que j'en fis, il devint évident pour moi qu'elle était insensible à la lumière. La fille aînée âgée de six ans, qui était présente, paraissait bien portante, et ne présentait rien de suspect. Elle avait toujours été ainsi.

Le père avait contracté la syphilis sitôt après la naissance de l'aînée, mais la mère niait qu'il la lui eût communiquée. Durant sa dernière grossesse, elle avait été très malade, et avait eu des ulcérations à la gorge, dont il restait encore des traces ; un côté de la luette était accolé au voile du palais. L'état des gencives était celui qu'on observe chez les gens qui ont pris beaucoup de mercure. D'après ces renseignements, je pensai que la mère avait contracté la syphilis de son enfant pendant la vie intra-utérine.

Les accidents que je viens de relater avaient fait leur apparition aussitôt après son accouchement. Elle paraissait bien portante quand je la vis.

État des yeux de l'enfant. — Les iris avaient perdu leur brillant. Sous l'influence de l'atropine, les pupilles se dilataient très peu et très irrégulièrement ; elles étaient voilées par des membranes minces. L'examen à l'ophthalmoscope fut difficile et nécessita l'emploi du chloroforme. Les membranes obturatrices étaient certainement trop minces pour expliquer la cécité com-

plète. Il fut impossible de distinguer le fond de l'œil. Il est possible que ce cas soit analogue à un autre que j'ai publié précédemment, et dans lequel il y avait un décollement de la rétine consécutif à une iritis chez un enfant. La mère nous dit que, trois mois avant l'attaque d'iritis, les yeux de l'enfant étaient injectés. Cette injection avait été le seul symptôme.

Les deux cas précédents sont, comme on peut le voir, des exemples d'iritis infantile. Ils fournissent deux faits de plus, pour prouver que cette affection est plus fréquente chez les filles que chez les garçons.

OBS. 7. — Syphilis héréditaire. — Kératite interstitielle. — Développement très particulier des dents.

Jane B., 21 ans, orpheline, était l'aînée de deux vivants. Sa jeune sœur avait 14 ans, plusieurs frères et sœurs (13 ou 14) étaient morts en bas âge. Elle avait eu une ophthalmie pendant son enfance, et c'était le seul antécédent dont elle se souvint. Sa vue avait été bonne jusqu'au mois dernier.

M. Dixon l'avait admise, quinze jours auparavant, pour une kératite spécifique. Les dents étaient particulières, cinq incisives supérieures faisaient une saillie en arrière, vers le palais. Une seule était typique, c'était l'incisive centrale gauche, l'autre incisive centrale ne dépassait pas de beaucoup la gencive.

Elle était bien venue, vigoureuse, mais sa figure, pâle et flasque, n'était pas très caractéristique. On voyait sur la muqueuse buccale quelques plaques blanches.

M. Dixon avait, sans hésiter, porté le diagnostic de syphilis héréditaire, avant que je visse la malade.

OBS. 8. — Kératite interstitielle chez le frère et la sœur — Physionomie syphilitique (dents, etc.) bien marquée chez l'aîné et moins chez la plus jeune.

Mars 1863. — John D., 12 ans, dents très caractéristiques. — Physionomie typique. — Exostoses énormes sur le tibia, le radius et le cubitus gauches. Il en existait aussi quelques-unes sur le tibia droit.

Lors de l'apparition des premières exostoses, il avait été placé dans un appareil ; on avait cru à du rachitisme.

Ses yeux s'étaient enflammés pour la première fois pendant la dentition, et de nouveau, trois ans auparavant. Les deux cornées étaient devenues opaques. Le nez était effondré, et il avait un ozène si intense qu'il ne pouvait se mêler aux autres enfants.

Son père était un Écossais vigoureux et bien portant, six autres enfants vivaient, un était mort, et la mère avait fait une ou deux fausses couches.

Sa sœur était soignée depuis quinze jours environ pour une kératite par M. Streatfeild. Comme les dents, sans être typiques, étaient suspectes, nous priâmes le père de nous amener son aîné.

Nous eûmes, dans ce cas, une preuve de l'importance qu'il y a à voir les aînés pour porter un diagnostic exact de syphilis héréditaire.

OBS. 9. — Cas exceptionnel. — Syphilis héréditaire avec kératite et iritis, mais sans malformations dentaires.

En octobre 1861, Charlotte R., 8 ans, me fut adressée par mon ami, M. Roberston. Elle avait une kératite et une iritis doubles, tout à fait caractéristiques ; l'inflammation existait depuis environ quatre mois. Cette jeune fille, d'une apparence médiocre, avait un teint marbré, son nez était un peu plus large qu'à l'état normal. Elle avait, aux commissures des lèvres, de petites fissures, mais sa physionomie ne présentait aucune autre particularité. Les dents, d'une forme et d'une dimension normales, étaient noires, et l'émail en était altéré. Leurs bords étaient irrégulièrement amincis.

Elle était l'aînée vivante, mais en réalité la cadette. Le premier enfant, né deux ans après le mariage, avait vécu six semaines seulement, et était mort « d'aphthes noirs » ; par ces mots, la mère voulait nous dire que son enfant avait eu dans la bouche des plaques de mauvaise nature qui « le traversèrent » et déterminèrent une éruption sur les fesses. Il avait eu aussi une éruption généralisée qui avait amené une desquamation de la peau. La malade

était née trois ans après le mariage de ses parents ; et pendant sa première année son état de santé avait été tel, qu'il nécessita un traitement médical constant. La maladie dont elle était atteinte consistait en « mauvaises éruptions » pour lesquelles le médecin traitant ordonna « une grande quantité de poudres grises ».

Obs. 10. — Kérato-iritis grave. — Dents typiques chez une sœur plus âgée que la malade.

Cette observation prouve que des parents syphilitiques peuvent contaminer les enfants nés plusieurs années après l'infection.

Caroline Backwell, petite fille de 5 ans, me fut amenée en décembre 1861. Les deux cornées étaient opaques, dans l'une surtout l'opacité était très étendue. La kératite, qui avait commencé dix mois auparavant, était en voie d'amélioration ; toute congestion avait disparu. La physionomie ne présentait rien de bien particulier. La peau était claire et sans cicatrices, l'état des cornées suggérait l'idée d'une affection interstitielle plutôt que superficielle ; irrégularité des pupilles, occasionnée par des adhérences, confirmait cette manière de voir. Les dents (première dentition) ne présentaient rien de caractéristique. Les incisives supérieures s'étaient gâtées rapidement.

Sa sœur aînée, âgée de 13 ans, vint avec elle, elle paraissait bien portante, et n'avait jamais eu d'ophtalmie. Les incisives centrales étaient des plus typiques, mais elle était tellement marquée de la petite vérole, qu'on ne pouvait distinguer aucune particularité de sa physionomie. Elle était légèrement sourde et un peu enrouée. M. Dixon et quelques autres médecins virent ces deux enfants, et partagèrent mon opinion en voyant les dents de l'aînée et la kérato-iritis de la plus jeune. Il faut ajouter que cette dernière était née huit ans au moins après l'infection des parents, l'ophtalmie était le seul accident dont elle eût souffert. La famille se composait de six enfants ; l'aîné était un garçon âgé de 15 ans.

Obs. 11. — Cécité complète. — Choréïdite double. — Apoplexies rétiniennes. — Dents, etc..., un peu suspectes.

Lucy Crutchfield, 27 ans, nerveuse et délicate, était célibataire. Ses dents étaient entaillées horizontalement près de leurs couronnes ; sans entailles verticales. Noires et petites, elles faisaient un contraste remarquable avec celles de sa sœur aînée, qui étaient régulières, blanches et grandes. Elle était la quatrième de cinq enfants ; malgré son teint jaune et flétri elle ne présentait aucuns des signes de la cachexie syphilitique. — Sa vue, bonne jusque-là, avait commencé à faiblir six mois auparavant, et depuis quinze jours cet état s'était aggravé, elle pouvait à peine distinguer les grands objets. Les deux rétines étaient le siège de nombreuses extravasations sanguines, et on voyait de nombreuses taches blanches sur la choroïde qui menaçaient d'envahir la sclérotique.

Les douleurs oculaires qu'elle avait éprouvées avaient été légères et transitoires. Il y a dix ans, elle était sujette aux attaques. Le diagnostic était douteux dans ce cas, les modifications étaient cependant identiques à celles que j'ai vues souvent dans les yeux des syphilitiques, et sa physionomie, etc..., était au moins suspecte.

CHAPITRE X

MOYENS DE DIAGNOSTIQUER LA SYPHILIS HÉRÉDITAIRE A LA PÉRIODE TERTIAIRE ¹

Après avoir considéré les diverses affections de l'œil qui sont produites par la syphilis héréditaire, il est utile de dire quelques mots de plusieurs faits relatifs au diagnostic, etc..., qui ont été incidemment mentionnés. Du reste, le diagnostic de syphilis héréditaire doit toujours être regardé comme une chose grave, qui entraîne une grande responsabilité. Il est difficile et demande des connaissances spéciales. Souvent, pour des raisons de convenances, le médecin ne peut poser aucune de ces questions directes qui pourraient exciter les soupçons. Adressées à la mère du malade, elles peuvent détruire le

1. Je ne parlerai dans ce chapitre que des moyens de reconnaître la syphilis héréditaire tardive. Pendant l'enfance, lorsque surviennent les symptômes secondaires, éruptions, etc..., le diagnostic est relativement facile. Note de l'auteur.)

bonheur de sa vie en lui faisant soupçonner ce à quoi elle n'avait jamais peut-être songé. Nous devons nous abstenir de toutes questions qui, sans nécessité, pourraient faire naître dans l'esprit des malades des doutes relatifs à la fidélité conjugale ¹

Il faut, en général, moins de précautions quand on s'adresse au père. Il est néanmoins quelquefois pénible d'amener un père à avouer que son enfant souffre par sa faute, alors surtout qu'il ne s'en doutait pas auparavant. Ces considérations augmentent beaucoup l'importance de ces symptômes objectifs sur lesquels nous avons l'habitude de baser les diagnostics de cette nature. Je tâcherai d'être aussi explicite que possible en déterminant le degré de confiance qu'il faut, à mon avis, attacher à quelques-uns d'entre eux. Si je me servais d'expressions trop dogmatiques, je prie le lecteur de croire que le désir d'écrire clairement sur un sujet très compliqué, en serait la seule cause, et que la satisfaction très légère de stéréotyper mes conclusions n'y serait pour rien.

Dans certains cas où la syphilis héréditaire est suspectée, il faut rechercher des certitudes, en examinant d'abord attentivement le malade et ses particularités de développement, et en s'informant ensuite de ses antécédents.

Le symptôme objectif, de beaucoup le plus important, est l'état des dents permanentes, si le malade est à l'âge où elles se montrent. Les dents de lait présentent souvent

1. Cette considération explique pourquoi, dans bien des cas, l'historique est moins complet qu'il n'aurait dû l'être, si des questions directes avaient été posées. Au début de mes recherches, je me permettais de poser des questions de ce genre beaucoup plus fréquemment que je ne le fais aujourd'hui. Je m'y étais cru autorisé, parce qu'il est important de s'assurer de la valeur réelle de certains symptômes. (Note de l'auteur.)

néanmoins chez les enfants syphilitiques des particularités qui peuvent aider un clinicien quelque peu habitué, bien qu'elles ne soient un signe ni absolu, ni pathognomonique. Les incisives centrales permanentes sont des dents de *criterium*, et un médecin qui n'est pas très familier avec les variétés de malformations dentaires, évitera de nombreuses causes d'erreur en ne dirigeant son attention que sur ces dernières. Chez ces syphilitiques, les dents sont habituellement courtes et étroites, avec une large entaille verticale sur leurs bords ; leurs angles sont arrondis. On observe souvent des entailles ou des sillons horizontaux qui n'ont rien de syphilitique. Si on me posait la question suivante : les dents ainsi décrites sont-elles pathognomoniques de la syphilis héréditaire ? Je répondrais franchement : lorsqu'elles sont bien caractérisées, je crois qu'elles le sont¹. Dans beaucoup de cas le type en question était si

1. M. le professeur Alfred Fournier a consacré cette année trois leçons cliniques à l'hôpital Saint-Louis à l'importante question des malformations dentaires dans la syphilis héréditaire. Avec une bienveillance dont je lui témoigne ici toute ma reconnaissance, il m'a autorisé à emprunter à son étude remarquable les renseignements nécessaires pour compléter les annotations que je fais au livre d'Hutchinson.

Les malformations dentaires constituent un signe commun mais pas constant de syphilis héréditaire. Quelquefois l'empreinte laissée par cette diathèse sur les dents a constitué un signe tel qu'il a suffi pour obtenir une guérison, le traitement ayant pu être institué. Paget en a publié un exemple remarquable. Il s'agit d'un malade qui avait sur le nez une ulcération qui avait été diagnostiquée *lupus*. Avec la seule malformation dentaire, Paget diagnostiqua la syphilis, et obtint une guérison complète.

D'une façon générale, la diathèse qui nous occupe produit sur le système dentaire deux sortes de modifications :

1^o Un retard dans l'évolution de la première et de la deuxième dentition, retard qui peut varier de six mois à deux et même quatre ans. Demarquay cite l'observation d'un syphilitique héréditaire de quatre ans et demi qui n'avait pas encore de dents.

FIG. 1. — Incisive centrale supérieure permanente d'un garçon atteint de syphilis héréditaire. Sur cette dent récemment percée se voit une large entaille verticale, au-dessous de laquelle se trouvent de petites épines (les seuls restes du milieu de la dent atrophiée).

FIG. 2. — Dents incisives supérieures, et quatre inférieures (permanentes) récemment percées, d'une fille syphilitique héréditaire. Les supérieures sont étroites et le milieu est mince et limité à la partie supérieure par une ligne en forme de croissant. Les dents inférieures sont arrondies et exfoliées à leur extrémité. Toutes les quatre sont petites et espacées. Le milieu, en forme de croissant, des dents supérieures est mince, et ces dents resteront dans l'état qu'on peut voir fig. 3. Les extrémités exfoliées des dents inférieures sont destinées à se détacher sous peu.

FIG. 3. — Incisives centrales supérieures d'un garçon de quinze ans, syphilitique héréditaire. Les dents sont petites, convergentes et rétrécies à leurs bords inférieurs. Sur chacune d'elles est une entaille verticale.

FIG. 4. — Ces dents ressemblent beaucoup à celles de la fig. 3. Les entailles sont cependant moins profondes, mais leur rétrécissement est plus marqué.

FIG. 5. — Incisives supérieures d'une jeune fille de dix-sept ans, syphilitique héréditaire. Les incisives centrales sont largement espacées, étroites et avec des entailles verticales, quoique leur longueur soit presque normale. Les incisives latérales ont, comme d'habitude, une forme et une dimension normales. Ces dents ont les caractères de la syphilis héréditaire beaucoup moins marqués que celles des fig. 3 et 4.

FIG. 6. — Incisives supérieures et canines d'une jeune fille de douze ans, syphilitique héréditaire. La canine droite est une dent temporaire, toutes les autres sont permanentes. Les incisives sont remarquables par l'inégalité de leur dimension, et la différence de leur forme. L'incisive centrale droite est très petite et entaillée. L'incisive latérale droite a une dimension normale. Les autres sont plus petites.

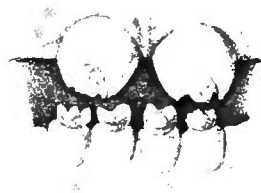
FIG. 7. — Incisives centrales permanentes d'un garçon de douze ans (syphilitique). Les dents centrales sont atrophées. Quoique percées depuis quatre ans, elles n'ont jamais dépassé les gencives de plus d'une ligne ou deux.

FIG. 8. — Dentition syphilitique très caractérisée (supérieure et permanente), fille de seize ans. Les incisives centrales sont atrophées, étroites et entailées. Les latérales ont une dimension normale, le sommet de la canine droite est remplacé par une entaille, au centre de laquelle se voit un petit tubercule.

1



2



5



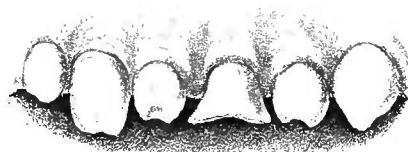3



4



6



7



8



Imp. Becquet fr. Paris.

Lecrosnier, Editeurs.

peu marqué, qu'il faisait naître souvent le soupçon de tache héréditaire sans donner aucune certitude ; mais chaque fois qu'il était bien caractérisé, j'ai eu toutes les raisons

2° Des troubles de structure que M. Fournier divise de la façon suivante :

- 1 Érosions dentaires,
- 2 Microdontisme (dents naines des anglais),
- 3 Amorphisme dentaire,
- 4 Vulnérabilité,
- 5 Enfin la dent d'Hutchinson, qui présente un caractère moyen constitutif : l'échancrure semi-lunaire ; et six caractères mineurs inconstants qui sont :

- 1 La dent à angles arrondis,
- 2 La dent à biseau antérieur du bord libre,
- 3 La dent à biseau courte,
- 4 La dent à biseau étroite,
- 5 La dent à biseau en tournevis,
- 6 La dent à biseau oblique convergente.

Cette question des malformations dentaires liées à la syphilis héréditaire est née en Angleterre. C'est Hutchinson qui en est le créateur. En France, en dépit des travaux de MM. Parot, Magitot et de ses élèves, elle était, avant les leçons de M. Fournier, fort peu connue, et le plus souvent on confondait la dent syphilitique avec la dent d'Hutchinson, ce qui était prendre la partie pour le tout.

La dent syphilitique héréditaire n'est qu'une malformation congéniale, qui peut affecter, contrairement à ce qu'avait cru Hutchinson, les deux dentitions, mais la première est affectée moins souvent que la deuxième, et c'est à M. Parot que revient l'honneur de cette découverte.

Les lésions sont généralement multiples, et elles affectent systématiquement les dents homologues, c'est-à-dire par exemple qu'une incisive médiane supérieure étant affectée, on trouvera une lésion analogue sur l'incisive médiane supérieure de l'autre côté (Parot-Magitot) :

Ces notions d'ensemble étant données, décrivons séparément chacune des altérations que nous avons énumérées plus haut.

1° Érosions dentaires. — L'érosion dentaire n'est que la partie d'un tout, elle n'est qu'une lésion dans un ensemble de lésions. C'est la moins démonstrative. Elle est caractérisée par diverses malformations, qui ne sont que le résultat d'une formation originairement vicieuse, datant de la vie intra-folliculaire, et qui se traduit plus tard par une usure apparente de la dent ; on

de croire que la déduction qu'on en tirait était bien fondée.

La planche ci-jointe montrera mieux qu'aucune descrip-

dirait qu'elle a été corrodée par un acide, ou usée par une lime, l'important est de savoir que c'est une non-formation et non pas une perte de substance. Elle a plusieurs aspects qu'on peut ramener à trois grands types :

1^o Érosion eupuliforme, — caractérisée par de petites eupules creusées dans la dent, dont la grandeur varie entre la pointe et la tête d'une épingle. Il peut en exister deux rangées.

2^o Érosion en sillon, — constituée par des stries, des rayures, des rainures, horizontales de la dent ; il en est de larges, il en est de plus étroites. — M. Parot appelle cette malformation érosion sulciforme. Ces stries peuvent exister en plus ou moins grand nombre sur la même dent. On en a constaté deux, trois et même quatre. Elles sont parallèles, et donnent à la dent l'aspect d'un escalier, les odontologistes l'appellent dent à gradins.

3^o Érosion en nappe. — Dans ce cas, la dent a, dans la plus grande partie de sa couronne, perdu son aspect propre. La dénomination indique suffisamment le genre de malformation. Ajoutons que la partie de la dent où siège l'érosion est jaune sale. Si la nappe envahit toute la dent, on aura alors la malformation décrite sous le nom de dent en gâteau de miel et dont on trouvera une très belle figure dans « illustration of clinical surgery » de Hutchinson. Les érosions changent de caractères suivant les dents qu'elles affectent. Les érosions qui siègent sur les molaires ne ressemblent pas aux érosions des canines par exemple. La malformation la plus fréquente des molaires due à l'érosion est la dent à sommet atrophique. On dirait une dent composée de deux parties distinctes : une base normale, avec un sommet formé par une dent plus petite, plus étroite, raboteuse, crénelée ; cette malformation appartient exclusivement à l'adolescence, plus tard ce sommet disparaît, usé par la mastication par exemple, et il reste une dent *courte*, qui est caractéristique.

Les érosions des canines se distinguent par cette particularité, qu'on croirait que le sommet de la dent a été entaillé en V. Cette malformation a été appelée *brèche angulaire*. Les érosions des incisives présentent cinq types. 1^o Une échancrure comme la précédente, 2^o une série de broches se réunissant (*la dent en scie*), 3^o un amincissement atrophique du sommet (on dirait que la dent a été pincée par le mors d'une pince), 4^o enfin la dent d'Hutchinson qui est caractérisée par une échancrure semi-lunaire, et dont les planches de ce volume contiennent plusieurs types. Elle siège surtout sur les dents incisives médianes supérieures. M. Parot a démontré que cette échancrure pouvait se montrer sur les dents de première dentition. Cette malformation

tion verbale les caractères des dents syphilitiques. Les figures 2, 3, 4, 5, 8 montrent des malformations typiques ; la dent de la fig. 1 a percé récemment, et les petites épines

dentaire se modifie avec l'âge, la dent s'use, l'échancrure disparaît, et après trente ans on ne rencontre plus de dent d'Hutchinson.

Toutes ces variétés n'ont rien d'exclusif, elles s'associent, se combinent sur le même sujet, voire sur la même dent. On les trouve par ordre de fréquence sur les molaires, les incisives, et les canines ; on ne les rencontre jamais sur les autres dents.

Pour expliquer les érosions dentaires, il existe trois doctrines différentes :
1° La doctrine éclamptique, émise par M. Magitot, qui estime que l'érosion dentaire ne se rencontre que chez les sujets ayant eu des convulsions dans le cours de leur première enfance, et qu'elle est en relation chronologique avec la convulsion. Cette assertion est certainement exagérée, car si l'éclampsie produit quelquefois l'érosion, elle n'est pas la cause unique, attendu qu'on la constate très souvent chez des enfants qui n'ont jamais eu de convulsions.

2° La théorie syphilitique, qui a eu pour principaux promoteurs MM. Hutchinson et Parot. Cette théorie est aussi exagérée, parce que l'érosion n'est pas toujours syphilitique. On la rencontre chez des enfants dont les parents n'ont jamais eu la syphilis ; ici je cite textuellement M. Fournier « Pour mon compte j'ai un exemple qui, fût-il unique, serait suffisant pour établir ma conviction. Un de mes plus intimes amis, dont je connais la vie comme je connais la mienne, qui n'a pas eu la syphilis, dont la femme n'a pas eu la syphilis, a cependant un enfant, aujourd'hui un adolescent, qui a des érosions dentaires. » Il existe encore d'autres preuves. La syphilis n'existe pas chez les animaux, et cependant on peut observer chez eux des érosions dentaires. M. Fournier nous a montré à sa clinique une dent de cheval sur laquelle on voyait des érosions dentaires aussi typiques que possible. Tout récemment, on présentait à la Société d'anthropologie une mâchoire que les archéologues reconnurent comme ayant appartenu à un jeune Franc ; on y voyait des érosions caractéristiques. Les partisans de la théorie syphilitique en ont déduit : que ce jeune Franc avait eu la syphilis, qu'il la tenait de ses parents, et que la vérole existait à l'époque mérovingienne. Ce sont là des conclusions bien téméraires.

3° La théorie de M. Fournier. — Les érosions sont des lésions banales, communes, que la syphilis s'approprie souvent, mais qui dérivent d'affections nombreuses, c'est un signe adjuvant, mais ce n'est pas un signe pathognomonique. En un mot, d'après M. Fournier, l'érosion dentaire est une lésion de nutrition, le produit d'un arrêt momentané dans le développement de la

qui occupent l'entailleure sont destinées, dans un temps très court, à se détacher ; elles laisseront à leur place une malformation analogue à celle de la fig. 3. Les fig. 6 et 7 mon-

dent, et on ne peut admettre que la syphilis seule puisse amener un arrêt de développement dentaire. Maintenant s'il s'agit de prouver la connexion des érosions avec la syphilis, on n'a que l'embarras du choix. D'abord la constatation fréquente, habituelle même de la syphilis chez les parents d'enfants affectés d'érosions dentaires. Hutchinson, Parot en citent un grand nombre d'observations qui peuvent se résumer ainsi :

Étant donné un sujet qui a des érosions dentaires, on trouve la syphilis chez le père ou la mère, soit des lésions syphilitiques actuelles, soit des vestiges de la diathèse : cicatrices sur la peau, perforation du voile du palais, etc... Une autre preuve importante, c'est l'extrême mortalité des enfants dans les familles où les sujets sont affectés d'érosions dentaires. Ainsi Chaboust cite un cas où il y avait trois enfants morts sur quatre. Roussel, Augagneur citent deux cas identiques, trois morts sur quatre. Stanley, Revington ont vu quatre morts sur cinq. Cowplant, sept morts sur douze. Lancereaux, neuf morts sur douze. Carrey, onze morts sur douze.

Il faut ajouter que toutes les érosions ne sont pas également significatives de syphilis. A côté de lésions qui ne signifient rien ou presque rien, il en est qui signifient beaucoup, et d'autres enfin qu'on peut considérer presque comme démonstratives. Ainsi les érosions pointillées, les cupuliformes, et les dents en scie n'ont aucune signification au point de vue de la syphilis. Les dents en gradins sont dans le même cas. Elles sont, il est vrai, produites quelquefois par la syphilis, mais elles se produisent aussi en dehors d'elle. L'atrophie du sommet, (dent en plateau), a plus de valeur. Enfin la plus importante est la dent d'Hutchinson, elle constitue une forte présomption, presque une certitude de syphilis, mais malgré les assertions de Parot et d'Hutchinson, il serait prématuré aujourd'hui de lui donner l'épithète de pathognomonique.

Microdontisme. — Le microdontisme est caractérisé par une réduction dans le volume de la dent, qui peut être rapetissée dans tous ses diamètres (hauteur, largeur, épaisseur). Cette malformation n'est jamais générale, elle n'intéresse que les incisives ou une incisive. Le microdontisme comporte trois degrés.

1^{er} Degré, léger. La dent est petite, mais pas assez pour constituer une difformité.

2^e Degré, plus accusé. La dent constitue déjà une difformité qui frappe l'œil immédiatement. J'en ai observé un cas remarquable avec M. Fournier

trent des malformations exceptionnelles ; dans la première, les dents ne sont pas symétriquement déformées, et la deuxième montre un arrêt de développement presque total des dents de preuve.

sur une jeune fille atteinte d'otorrhée et manifestement syphilitique héréditaire.

3^e Degré. Constitué par le nanisme dentaire. La dent est rudimentaire. Ce microdontisme est en rapport avec l'arrêt de développement, qui frappe la totalité des organes des enfants syphilitiques. Ces enfants sont généralement grêles, rabougris, ne paraissent pas leur âge.

4^e Amorphisme. — L'amorphisme est l'état d'une dent qui s'écarte de sa configuration physiologique pour en prendre une qui s'en éloigne. Comme le microdontisme il est presque toujours partiel. Il présente un grand nombre de variétés, qu'on ne peut pour ainsi dire pas classer.

Tantôt les dents perdent le type de leur espèce; les incisives, au lieu d'être plates, deviennent cylindriques comme des canines, ou inversement une canine s'aplatit comme une incisive. Tantôt c'est surtout sur le bord libre que porte la déformation, au lieu d'être horizontal comme à l'état normal, il est plus ou moins oblique, tantôt ce sont des épaississements partiels de la couronne qui donnent à la dent une forme cannelée. Tantôt la dent est conique, semblable à une petite corne. D'autres fois les formes sont encore plus variées : on a la forme en tricorne, la forme en cheville, rétrécie à la base, évasée au sommet, que M. Parot décrit sous le nom de dent en hache. Enfin le dernier degré est constitué par quelque chose d'informe qui ne ressemble en rien à une dent.

5^e Vulnérabilité. — Les dents affectées sont, plus que les autres, prédisposées à des dégénérescences ultérieures, à l'usure rapide, à la carie facile. Les raisons de cette vulnérabilité sont de divers ordres : la dent est mal défendue, mal protégée contre toutes les causes d'altération; non seulement la couronne d'émail qui la recouvre est incomplète, mais encore la substance même de l'ivoire est malade en surface comme en profondeur. Au lieu de la dentine normale, on a ce que les dentistes appellent la dentine globulaire. Le peu d'émail persistant est lui-même friable, plâtreux, schisteux, peu adhérent, craquelé.

Ce sont là des conditions de résistance amoindrie, de vitalité précaire et d'usure rapide par le fait du simple traumatisme masticateur. L'influence de ces causes se fait sentir plus ou moins rapidement suivant les sujets, mais elle est quelquefois très précoce. M. Fournier observe en ce moment une jeune fille de 13 ans dont les incisives sont tellement usées, qu'elles semblent à peine sorties de leurs alvéoles.

Après les déformations dentaires, les signes les plus importants consistent dans l'état de la peau du malade, dans la forme de son nez et de son front. La peau est presque toujours épaisse, pâteuse et opaque ; elle est souvent le siège de petits trous et de cicatrices, restes d'une éruption passée ; aux angles de la bouche se voient des cicatrices rayonnées qui s'étendent jusqu'aux joues. Le dos du nez est presque toujours large et aplati, souvent il est épaté et même effondré. Le front, près des éminences frontales est large et protubérant ; un peu au-dessus des sourcils, il existe souvent une large dépression très marquée. Les cheveux sont en général secs et clair-semés ; quelquefois (mais rarement), les ongles sont cassés et s'écaillent par couches. Si les yeux ont été atteints, les cornées sont opaques, et les iris, avec ou sans synéchies, ont perdu leur brillant et ont une coloration couleur de plomb. Ils ne présentent rien d'anormal s'ils n'ont pas été envahis par une inflammation syphilitique. La kératite interstitielle bien caractérisée est aujourd'hui considérée par plusieurs sommités médicales comme un signe pathognomonique de syphilis héréditaire ¹,

La carie, la chute des dents, n'est pas moins précoce que leur usure. M. Launelongue rapporte le cas d'un malade chez lequel les dents de lait disparaissaient presque aussitôt qu'elles étaient apparues. Il en est de même des dents de deuxième dentition. De toutes les dents, la première molaire de la mâchoire inférieure est celle qui est le plus souvent affectée et qui disparaît en premier lieu.

Les dents syphilitiques sont encore remarquables par l'irrégularité de leur implantation, et l'irrégularité de leur disposition.

Un autre signe plus rare, mais qui a aussi son importance, c'est l'absence de certaines dents. C'est tantôt une canine ou une incisive qui n'a jamais poussé, c'est encore une absence symétrique des dents. On voit, en effet, quelquefois chez les syphilitiques héréditaires une barre comme chez le cheval (Parot).

(Note du traducteur.)

1. Voir les annotations page 31. (Note du traducteur.)

elle coïncide presque invariablement avec l'existence des dents syphilitiques ; et quand ces deux conditions sont réunies, chez le même individu, j'affirme que le diagnostic ne peut être douteux. Règle générale, cependant, on ne peut établir le diagnostic de cette diathèse que par un examen attentif de la physionomie, et la réunion de plusieurs symptômes, considérés ensemble, et se confirmant réciproquement. Je recommande à ceux qui n'ont pas fait des déformations dentaires une étude approfondie, d'être prudents dans leurs déductions. Une confiance trop hâtive en des symptômes mal interprétés pourrait occasionner des erreurs dont les conséquences seraient graves.

APHORISMES ET COMMENTAIRES CONCERNANT LA SYPHILIS CONSTITUTIONNELLE, ET SA TRANSMISSION DES PARENTS AUX ENFANTS.

I

Tout individu qui a contracté une fois la syphilis, n'est pas exposé à la contracter une deuxième fois¹.

II

On ne sait encore si un sujet qui a souffert dans son enfance d'accidents secondaires bien caractérisés, est par cela même à l'abri de toute contagion à venir. Il est cependant presque certain que la syphilis héréditaire atténue les dangers de la syphilis acquise, si elle n'empêche pas absolument la contagion. L'analogie aussi bien que la clinique amènent cette supposition.

1. Il existe des exceptions, mais elles sont rares, aussi rares que les récurrences des autres exanthèmes. Elles ne servent qu'à confirmer la règle.

(Note de l'auteur.)

III

La syphilis constitutionnelle une fois acquise peut exister très longtemps dans l'économie et même toute la vie.

IV

Après que les accidents secondaires se sont manifestés, des périodes latentes peuvent survenir, pendant lesquelles le malade peut se croire guéri, mais le mal existe encore.

V

La syphilis peut se manifester de nouveau après de longues périodes (plusieurs et même vingt années) sous l'influence de conditions qui diminuent la force de résistance du malade. Par exemple la maladie, les mauvaises conditions hygiéniques, l'influence climatérique, la débilité de la vieillesse, etc...

VI

Tout syphilitique constitutionnel peut procréer un enfant syphilitique durant toutes les phases de la maladie : accidents secondaires, tertiaires, et même période latente.

VII

Le degré de gravité de la syphilis héréditaire est en général proportionné au temps qui s'est écoulé depuis l'accident primitif du parent contaminé ¹.

VIII

Lorsque les deux parents sont atteints de syphilis, l'enfant est plus

1. Cette loi peut être modifiée par certaines circonstances qu'on trouvera plus loin (voir aphorisme XVIII). (Note de l'auteur.)

certain d'avoir la syphilis, que si un seul est infecté. Elle sera aussi plus grave.

IX

Un enfant peut avoir la syphilis la plus grave, même lorsqu'un parent seul est atteint, que ce soit le père ou la mère.

X

On ne sait pas encore si c'est le père ou la mère qui communique à l'enfant la syphilis la plus grave.

XI

Lorsque la mère a une syphilis constitutionnelle et que le mari est bien portant, les enfants ont plus de chances de naître bien portants que dans le cas contraire, puisque le père ne sera pas contaminé, et que la mère éliminera graduellement le virus dans la suite du temps.

XII

Quand une femme bien portante est enceinte d'un fœtus syphilitique, son économie souffre (légèrement et à des degrés variables) de la résorption des liquides du fœtus. Ce processus (contamination fœtale) se répète durant les grossesses successives, si le père n'a pas été guéri de la syphilis.

XIII

Les femmes qui ont acquis la syphilis par la contamination fœtale seule, ont rarement des accidents secondaires. Dans la plupart des cas, les symptômes qu'elles présentent sont ceux de la syphilis héréditaire. — Psoriasis palmaire, mal à la langue, cachexie, nodosités, etc.. Ces symptômes habituellement apparaissent pendant la grossesse

disparaissent souvent tout à fait après l'accouchement et se montrent de nouveau, lorsque la femme redevient grosse ¹

XIV

Dans une assez grande proportion, les cas de syphilis héréditaire

(1) Les altérations syphilitiques apparaissant pendant la grossesse seulement se rencontrent assez fréquemment; l'observation suivante recueillie dans le service de M. Fournier et que m'a communiquée M. Leloir, chef de clinique, est intéressante à ce point de vue.

Bonne santé dans l'enfance, pas d'antécédents strumeux.

Il y a quatre ans, accouchement d'un garçon aujourd'hui bien portant et n'ayant jamais rien présenté d'anormal.

Fausse couche il y a deux ans.

Il y a vingt-cinq mois, accouchement d'un enfant vivant aujourd'hui, mais syphilitique. C'est au cours de cette grossesse que, vers le sixième mois, la malade dit avoir présenté pour la première fois des accidents sur le corps. Les débuts qu'elle donne de la syphilis sont peu précis.

Aujourd'hui, l'examen de la malade fait constater l'existence de lésions indiquant une syphilis déjà ancienne. On trouve, en effet, sur la grande lèvre droite, une gomme ulcérée, profonde de la largeur d'une pièce de deux francs, à fond lisse, offrant çà et là un piqueté hémorragique; sur la grande lèvre gauche, lésion de même aspect, mais de plus petites dimensions. Syphilide ulcéreuse sur la cuisse gauche. Sur la marge de l'anus, on constate l'existence de trois petites syphilides ulcérées de la grandeur d'une pièce de cinquante centimes.

En outre, sur les cuisses et sur la fesse gauche cicatrices indiquant des lésions cutanées, anciennes.

La malade dit que lorsqu'elle était enceinte de l'enfant qu'elle a avec elle à l'hôpital (dont j'ai cité l'observation au chapitre traitant de la surdité) elle vit apparaître des accidents analogues à ceux qu'elle présente aujourd'hui. Ils se montrèrent vers le sixième mois de la grossesse et disparurent après l'accouchement.

Avant cette époque, elle n'avait jamais rien eu, ni suivi aucun traitement. Depuis huit jours, prurigo intense sur les membres inférieurs et supérieurs. Rien aux mains ni aux aisselles, ni aux seins, ce qui empêche de penser à la gale.

Amaigrissement assez considérable. Appétit diminué. Actuellement elle est enceinte de six mois.

(Note du traducteur.)

rencontrés dans la pratique, sont du fait du père. Dans la plupart d'entre eux, la mère a souffert plus ou moins de la contamination fœtale durant sa grossesse, mais a rarement présenté quelques symptômes spéciaux.

XV

Une femme mariée à un homme syphilitique, et qui a mis au monde plusieurs enfants syphilitiques, déclarera souvent qu'elle est en bonne santé, et elle ne soupçonnera en rien la cause réelle de la maladie de ses enfants. Il est néanmoins exceptionnel de la trouver, après un examen minutieux, entièrement indemne de manifestations d'infection fœtale.

XVI

Une femme qui se trouve dans les conditions ci-dessus énoncées peut mettre au monde un grand nombre d'enfants, et ne présenter aucun accident spécifique pendant très longtemps. Puis du psoriasis palmaire, des ulcérations syphilitiques de la langue, ou des gommès surviennent fréquemment, sans avoir été précédés d'aucun autre symptôme.

XVII

Si les parents ont une constitution robuste, et qu'un traitement régulier et non débilitant ait été institué, on peut s'attendre à ce que chaque enfant souffre moins que le précédent, soit que les deux parents ou un seul aient été atteints.

XVIII

A la règle générale que les derniers enfants sont le moins atteints, il y a des exceptions. D'abord chaque fois que la vigueur du ou des parents infectés diminue graduellement sous l'influence d'une altération morbide, puis lorsque le père restant dans le *statu quo*, l'économie de la mère est graduellement contaminée par l'infection fœtale

durant des grossesses successives. Dans ces deux hypothèses, le premier enfant n'a qu'un parent atteint, les derniers en ont deux, l'infection chez la mère s'étant graduellement développée.

XIX

Il est probable que dans quelques cas la syphilis constitutionnelle empêche la fécondité, mais rarement, malheureusement. Beaucoup de syphilitiques (hommes et femmes) sont très féconds.

XX

Lorsque plusieurs enfants ont souffert gravement de syphilis, il est probable, mais nullement certain, que les deux parents ont été contaminés.

XXI

Lorsqu'il est bien prouvé que dans une famille les premiers-nés sont dans une santé parfaite, alors que les derniers nés sont syphilitiques, il est très probable que la syphilis a été contractée par le père ou la mère après le mariage ¹.

XXII

Lorsqu'un enfant, occupant, comme rang de naissance, le milieu d'une famille bien portante, présente des symptômes indubitables de syphilis, alors que les plus vieux et les plus jeunes sont complètement indemnes ; la seule conclusion à tirer est que celui qui est atteint n'a pas été procréé par son père légitime ² ou qu'il a contracté pendant son enfance une syphilis accidentelle.

1. Je suis heureux de constater que ces cas ont été exceptionnels parmi les malades que j'ai pu voir.

(Note de l'auteur.)

2. Je n'ai vu qu'un seul cas de cette nature. L'enfant affecté était dans les plus déplorables conditions, avec des symptômes très caractérisés, alors que les autres enfants étaient vigoureux et en parfaite santé ; la mère, mariée à un marin, attribuait l'état de son enfant, à ce qu'elle avait beaucoup souffert pendant toute sa grossesse survenue durant une absence de son mari.

(Note de l'auteur.)

XXIII

L'efficacité des remèdes spécifiques, en tant que modificateurs de la syphilis constitutionnelle, au point de mettre un père d'enfants syphilitiques à même de procréer des enfants bien portants, a été, à mon avis, trop vantée. Dans la plupart des cas, c'est le temps seul qui améliore la santé des enfants qui naissent dans la suite. Souvent en dépit d'un traitement suivi avec soin, ce genre d'amélioration n'est pas obtenu.

XXIV

Le commentaire précédent n'a pas pour but de décourager de l'emploi des spécifiques, mais seulement d'empêcher qu'on ait en eux une trop grande confiance. Le mercure est, à mon avis, le seul agent thérapeutique qui mérite quelque crédit. Il faut avoir soin de ne pas trop déprimer les forces du malade. Un air pur, le changement d'air, une alimentation animale abondante, sont d'une extrême importance.

XXV

Une femme qui a mis au monde des enfants syphilitiques du fait de son mari, peut être soumise à une médication spécifique pendant tout le temps de sa grossesse suivante, et, en dépit de ce traitement, elle mettra au monde un enfant qui sera gravement atteint.

XXVI

Un mari qui, depuis des années, est débarrassé de tout accident, peut encore engendrer des enfants syphilitiques.

XXVII

A quelque période de la maladie que soit le parent affecté, et quelque long que soit l'intervalle écoulé depuis l'accident primitif, les enfants, s'ils son atteints, présenteront surtout des accidents secondaires consistant en affections de la peau et des muqueuses.

XXVIII

Le fœtus peut souffrir d'altérations syphilitiques pendant la vie intra-utérine, et mourir à toutes ses périodes. Cependant la mort arrive le plus habituellement dans les trois premiers mois ou quelque temps avant terme.

XXIX

La grande majorité des enfants syphilitiques sont indemnes de toute manifestation lors de leur naissance, et ils ont toutes les apparences d'un complet développement et d'une bonne santé.

XXX

Les premières manifestations apparaissent chez les enfants syphilitiques à l'âge de un ou deux mois. Le premier accident est en général une inflammation de la membrane de Schneider, avec coryza ; les papules, ou les éruptions écailleuses, la stomatite et le marasme viennent ensuite.

XXXI

C'est une erreur de croire que les enfants syphilitiques présentent toujours un aspect ilétri (vieillot). Dans la plupart des cas, malgré la présence d'accidents spécifiques locaux, ils sont gros, gras et bien développés. Cependant, lorsque l'éruption envahit toute la surface cutanée, et surtout lorsqu'il existe des altérations du foie, l'enfant est remarquablement maigre.

XXXII

Il est un fait remarquable, c'est que, malgré la grande quantité des mort-nés syphilitiques, ceux qui naissent vivants ne présentent au moment de leur naissance aucun symptôme spécifique.

XXXIII

Les apparences de bonne santé que présentent presque invariable-

ment les enfants syphilitiques à leur naissance permettent de conclure que la syphilis ne retarde pas le développement d'une manière directe.

XXXIV

Le sang et les tissus solides d'un enfant syphilitique se trouvent dans des conditions particulières qui l'exposent, aux diverses périodes de son existence, à souffrir d'altérations spéciales. Il n'y aura que peu ou pas de preuves de l'existence de l'infection, si ces altérations ne se manifestent pas.

XXXV

Une fois (en mars 1861), on m'amena, pendant quelques semaines, à ma consultation de « London Hospital », un enfant qui paraissait aussi vigoureux et aussi bien portant que possible et qui était syphilitique.

XXXVI

La syphilis héréditaire n'empêche pas toujours le développement, et il n'est pas rare de la voir se manifester entre 15 et 20 ans chez des gens bien développés. Cependant, lorsque les accidents infantiles ont été nombreux et graves, la croissance est arrêtée et souvent d'une manière remarquable.

XXXVII

Lorsqu'un arrêt dans la croissance se produit, il est probable qu'il n'est pas dû à l'infection du sang, mais à l'influence indirecte qu'exercent sur la nutrition les organes impairs (plus spécialement le foie et la peau) qui ont eu à souffrir de la spécificité.

XXXVIII

Il est très possible qu'un enfant syphilitique ne montre aucun symptômes dans la première enfance (ou qu'il en montre d'assez légers pour ne pas attirer l'attention) et qu'il soit atteint plus tard d'accidents

tertiaires. Ceux qui se manifestent pendant l'enfance, sont des accidents secondaires, qui n'apparaîtront pas à un âge plus avancé, si l'enfance en a été indemne.

XXXIX

Il est probable que beaucoup dès enfants qui en bas âge n'ont eu aucun accident, souffriront plus tard. Chez ceux-là l'affection est habituellement légère, ils sont souvent les derniers nés.

XXXX

Chez un enfant l'anus peut s'ulcérer dès la première apparition de l'éruption syphilitique, mais le vrai condylome ne se montre en général que de huit mois à trois ans. Lors de son apparition il est souvent l'unique symptôme.

XXXXI

Dans la forme de stomatite à laquelle les enfants syphilitiques sont sujets, les alvéoles et les sacs dentaires sont souvent affectés. La nécrose exfoliatrice qui survient quelquefois en est la preuve. Dans presque tous les cas, les gencives sont rouges et gonflées.

XXXII

L'inflammation de la membrane de Schneider à laquelle sont dus les coryzas chez les enfants syphilitiques, se complique habituellement de périostite des os du nez, qui dans la plupart des cas en entrave le développement.

XXXIII

L'iritis aiguë d'origine hérédo-syphilitique se montre généralement de bonne heure de 3 à 6 mois, en même temps que les éruptions, etc...

XXXIV

La cyrrhose n'est pas rare chez les enfants syphilitiques.

XXXXV

En même temps que la maladie de foie, une coloration jaune de la peau existe communément chez ces enfants, on constate même quelquefois une véritable jaunisse.

XXXXVI

La méningite, qui est considérée comme une cause prédisposante à l'hydrocéphalie est très commune chez les enfants syphilitiques, et se rencontre presque toujours dans la syphilis héréditaire grave.

XXXXVII

Les exostoses ne sont pas communes chez les jeunes enfants, mais on les constate de temps en temps. Si la périostite survient en bas âge, l'humérus est presque toujours l'os affecté. Je n'ai jamais vu d'exostoses sur la tête d'un enfant.

XXXXVIII

A un âge plus avancé (de 2 à 6 ans), les exostoses ne sont pas très rares. L'humérus est encore l'os le plus souvent atteint; après lui vient le radius. Les os du crâne sont rarement affectés, sauf après une contusion ¹.

XXXXIX

Les exostoses de l'humérus affectent habituellement chez les enfants syphilitiques la partie inférieure. Elles s'accompagnent d'hyper-trophie des condyles, qui s'étend souvent jusqu'au pli du coude, et en limite les mouvements.

1. J'ai cependant vu quelques exostoses très étendues des os du crâne chez des enfants syphilitiques. Une fois, presque tout le sommet du crâne était intéressé, le malade, un garçon de 8 ans, était le fils d'un clergyman. Sa mère s'était mariée deux fois; elle était veuve d'un officier qui lui avait donné la syphilis. (Note de l'auteur.)

L

L'ulcération phagédénique du palais, n'arrive que rarement dans la syphilis héréditaire. Les malades chez lesquels on la rencontre, présentent en général d'autres signes particuliers. Ils ont des périostites extensives et sont très cachectiques. Elle est souvent accompagnée de la destruction des alvéoles de la mâchoire supérieure.

LI

Il n'existe aucune preuve clinique à l'appui de l'hypothèse que la forme commune tuberculeuse du lupus (*lupus exedens*, et *lupus non exedens*) a quelque connexion avec la syphilis héréditaire.

LII

La seule affection ressemblant au lupus, à laquelle ces malades sont exposés, est une ulcération érosive presque phagédénique qui détruit rapidement une large surface et qui se cicatrise vite dès que le travail d'ulcération est terminé. Cette affection est relativement rare, et est tout à fait distincte du lupus vrai.

LIII

Les maladies qui dépendent, même de loin, de la syphilis héréditaire, sont toujours spécifiques et particulières. On peut aisément les distinguer de toutes les formes de la scrofule.

LIV

La physionomie, les dents, et les autres particularités au moyen desquelles on reconnaît un syphilitique héréditaire même adulte, sont toutes dues à une inflammation spéciale, dont le malade a souffert dans le passé. Ainsi les synéchies et la perte du brillant des iris, sont dues à l'iritis, les malformations dentaires à la périostite des alvéoles et des sacs dentaires, le front protubérant à l'hydrocéphalie ¹, l'a-

1. D'après M. Parot, la cause des malformations frontales résiderait dans les os. (Note du traducteur).

platissement du nez aux coryzas, la peau pâle, terreuse et opaque, aux inflammations, et aux éruptions cutanées.

LV

Si un syphilitique héréditaire échappe pendant son enfance à une ou plusieurs des manifestations qui sont habituelles à cet âge, les particularités de physionomie correspondantes feront plus tard défaut. Ainsi, si la stomatite ne survient pas, les dents permanentes seront bien conformées ; s'il n'y a pas d'inflammation de la membrane de Schneider, le dos du nez ne sera pas aplati.

LVI

Il est très important d'observer que les particularités mentionnées dans les deux commentaires précédents ne sont pas produites par un processus inflammatoire local.

LVII

Il n'y a pas de raisons de supposer que la syphilis héréditaire prédispose en quoi que ce soit à la phthisie ou aux autres formes tuberculeuses de la scrofule ¹.

LVIII

Si un enfant syphilitique vit, malgré les affections spécifiques du premier âge (qui occasionnent une très grande mortalité), il ne

1. Aucun des vingt malades dont j'ai raconté l'histoire dans ce livre n'était phthisique. Un petit nombre seulement était atteint de cette forme de strume qui est habituellement tuberculeuse. Je me rappelle cependant avoir vu il y a quelques mois dans le service de M. Startin, une jeune fille, phthisique avancée, chez laquelle nous constatâmes quelques accidents qui nous firent penser à la syphilis héréditaire. J'ai égaré malheureusement les notes que j'avais prises sur elle. Sa mère était morte de « consommation. »

(Note de l'auteur).

sera pas plus qu'un autre exposé, dans la suite, aux maladies qui entraînent la mort ¹.

LIX

La syphilis, est essentiellement périodique. Les accidents caractéristiques de la première période, ne se retrouvent pas aux périodes suivantes.

LX

La succession des périodes est aussi bien marquée dans la syphilis héréditaire que dans la syphilis acquise. Dans l'une et l'autre il n'est pas rare que les accidents tertiaires ne se manifestent pas. Leur apparition est souvent subordonnée à la gravité des premiers accidents.

LXI

La durée des périodes de la syphilis, même lorsque l'évolution n'en n'est pas arrêtée par un traitement spécifique, peut être très considérable, mais elle est cependant limitée.

LXII

La syphilis commence par affecter les tissus superficiels et leurs couches les plus externes (amygdales, peau, muqueuse). Plus tard, elle s'attaque aux tissus et aux organes plus profonds (périoste, os, muscles, tendons, tissu cellulaire, langue, foie, nerfs, cerveau, etc.), ou aux couches les plus profondes des tissus primitivement affectés.

LXIII

Pourquoi l'iritis fait-elle une exception à cette règle ? Chez l'enfant

1. Je n'ai jamais vu un de ces malades atteint d'une affection interne aiguë, et je n'ai jamais eu l'occasion de faire une autopsie.

(Note de l'auteur.)

syphilitique héréditaire, et chez l'adulte atteint de syphilis acquise, l'iritis, lorsqu'elle se montre, survient de bonne heure, avec les accidents secondaires ¹.

LXIV

Dans la syphilis acquise, c'est en général à la première période que les tissus profonds de l'œil (choroïde, rétine, corps vitré, etc.), sont affectés. Cette règle ne s'applique pas à la syphilis héréditaire : les enfants ne présentent d'affection bien tranchée de l'œil qu'après la puberté, quoique l'iritis apparaisse presque toujours vers la première année.

LXV

Dans la syphilis héréditaire, l'intervalle entre les périodes secondaire et tertiaire est plus long que dans la syphilis acquise.

LXVI

Tout individu atteint de syphilis constitutionnelle acquise qui n'a pas encore eu d'ophtalmie deux ans après l'accident primitif, peut être à peu près certain de ne jamais en avoir. Les rechutes d'iritis, de choroïdite, etc., sont communes, et peuvent survenir longtemps après l'attaque primitive ; mais il est exceptionnel de les voir se manifester pour la première fois, après l'intervalle ci-dessus mentionné.

LXVII

Tout individu atteint de syphilis héréditaire est exposé à une ophtalmie spécifique jusqu'à l'âge de 30 ans.

LXVIII

De tous les accidents tertiaires de l'œil auxquels sont exposés les

1. C'est la règle, les exceptions sont rares. (Note de l'auteur.)

syphilitiques héréditaires, la kératite interstitielle est la plus commune.

LXIX

L'absence totale de kératite interstitielle est le fait le plus saillant qui différencie la syphilis héréditaire de la syphilis acquise, mais il n'est pas le seul. Il faut aussi mentionner les suivants : 1^o Une forme particulière de surdité survient dans la syphilis héréditaire¹ ; 2^o L'induration et les ulcérations de la langue sont communes dans la syphilis acquise, et très rares dans la syphilis héréditaire² ; 3^o Dans le cours de la syphilis héréditaire, il existe

1. Hutchinson veut parler de la surdité rapide, sans lésions de l'appareil transmetteur. Je dois dire qu'elle existe aussi dans la syphilis acquise: J'en possède plusieurs observations. Je livre ce fait sans commentaires, me réservant d'y revenir plus tard, lorsque mes notes seront plus complètes.

(Note du traducteur.)

2. L'observation suivante que m'a communiquée M. le docteur Brocq mérite à ce point de vue d'être signalée.

Mère bien portante — père tuberculeux, — un frère aîné mort à 1 an. Pas de fausse couche

A eu, étant jeune, des lésions cutanées qui ont laissé des cicatrices blanches, à bords assez nets, arrondis, légèrement pigmentés.

Sur la partie latérale gauche du cou, a eu un foyer de suppuration qui a laissé une cicatrice.

A 16 ans, hydrocèle soignée à Sainte-Eugénie, à trois reprises, injection iodée.

Ne tousse pas, — pas d'hémoptysie, — pas de fièvre, — n'a jamais eu d'ulcération à la verge.

Il y a 6 ans, mal à la gorge pendant quinze jours, maux d'yeux dans l'enfance, — pas de traces sur la cornée, — pas de maux d'oreille.

Malade depuis un an, mal à la gorge le jour, pas la nuit, pas de céphalée nocturne, pas de chute des cheveux, ganglions sous-maxillaires engorgés des deux côtés.

Voile du palais piqueté de rouge, — langue blanche qui porte à sa partie postérieure, au niveau du V lingual à gauche, une tumeur ovoïde à grand axe longitudinal allongée, allant jusqu'à l'épiglotte, à bords indurés surtout à la partie antérieure, saillants, rouges, taillés à pic conduisant dans une cavité anfractueuse d'au moins 1 centimètre de profondeur, à fond jaunâtre. La

quelquefois des exostoses osseuses d'une étendue qu'on ne rencontre pas dans les autres circonstances ; 4° On constate rarement du psoriasis palmaire chronique dans la syphilis héréditaire.

LXX

Le temps est le grand remède de la syphilis ; l'économie éliminera à la longue le virus, si d'autres maladies n'interviennent pas.

LXXI

Le fait de l'élimination à la longue du virus par un processus naturel, n'est pas absolu. Dans certains cas exceptionnels, la force de résistance du malade paraît céder à une influence pathologique, et permet ainsi une accumulation graduelle des éléments morbides, qui se traduira par une violence plus grande de la diathèse.

cavité est de la grosseur d'une petite noisette à la partie antérieure, plus en arrière elle devient linéaire.

A droite, toujours à la base de la langue, — deuxième ulcération grande comme un noyau de prune, plus profonde, à fond également jaunâtre.

L'ulcération se prolonge sur la paroi latérale gauche de l'épiglotte qui est épaissie et rouge à cet endroit, — cordes vocales normales. (L'examen fut pratiqué par M. le Dr Poyet.)

Pas de signes dentaires, — l'incisive médiane gauche a été cassée, la droite manque.

Le père, un peu avant la grossesse de sa femme, a eu le corps couvert de boutons, — soigné au Midi en 1859, pendant deux ou trois mois ; n'a jamais eu mal à la gorge.

La mère, a eu de gros boutons aux parties pendant sa grossesse, — un médecin consulté diagnostiqua la syphilis, elle fut traitée deux ou trois semaines. Elle n'avait rien présenté depuis, — jamais de plaies sur le corps.

Deux ou trois mois après sa naissance, l'enfant avait eu des boutons sur le corps, comme le père ; le médecin diagnostiqua la syphilis et prescrivit des bains de sublimé, qui furent continués un ou deux mois.

Traitement à l'hôpital ; Ki, 2 grammes ; 4 février les ulcérations sont presque entièrement cicatrisées, — Il ne reste plus qu'un sillon superficiel légèrement déprimé à son entrée. (Note du traducteur.)

LXXII

Il est pleinement établi par la clinique que l'usage du mercure, abrège et fait même disparaître, pour un certain temps, un grand nombre d'accidents spécifiques. Il n'est pas douteux non plus que, sous son influence, l'économie du malade se débarrasse plus vite du virus syphilitique.

LXXIII

Il est probable que des lois de développement embryonnaire (de certains organes et de certains tissus de couches spéciales) pourraient être faites pour expliquer, dans une certaine mesure, la succession des accidents dans la syphilis et les autres maladies spécifiques. On ne peut cependant facilement expliquer quelques faits bien établis par les observations cliniques, surtout en ce qui concerne l'œil.

APPENDICE

J'ai cru nécessaire de dire quelques mots de la choroïdite, de la rétinite, etc...., dans la syphilis acquise, aussi bien à cause de la nouveauté relative et de l'importance de ce sujet qu'à cause de ses rapports intimes avec celui que je traite. En décrivant les affections de l'œil dans la syphilis héréditaire, j'ai montré combien sont communes les inflammations des tissus profonds, et j'ai souvent fait allusion aux cas analogues qui se rencontrent dans la syphilis acquise. Aussi, j'ai pensé être utile au lecteur, en lui fournissant des données qui lui permettront de vérifier la justesse de mon dire. Je crois qu'à part quelques cas publiés dans les journaux, aucun auteur anglais n'a encore étudié ce sujet ¹

1. On trouvera dans *the journal of the ophtalmic hospital* quelques observations publiées par le docteur Bader, avec une excellente planche.

DE CERTAINES FORMES D'INFLAMMATION DES COUCHES LES PLUS PROFONDES DE L'ŒIL PROVOQUÉES PAR LA SYPHILIS ACQUISE.

Avant l'introduction de l'ophtalmoscope, on soupçonnait que l'iritis n'était pas la seule affection de l'œil provoquée par la syphilis secondaire ¹. C'était cependant la seule qu'on pût sûrement diagnostiquer. Les opinions qu'on avait sur la rétinite et la choroïdite, etc. syphilitiques étaient plus ou moins vagues, et on n'avait pour se guider que les phénomènes subjectifs. La fréquence de la cécité, sans inflammation externe, chez les sujets atteints de syphilis secondaire, permettait de supposer que les tissus profonds étaient quelquefois atteints. Aujourd'hui, avec l'ophtalmoscope, rien n'est plus facile que le diagnostic de ces affections. Il est peu d'ophtalmies dont le diagnostic ait une plus grande importance. Ordinairement elles ne s'accompagnent ni de douleurs vives, ni de congestion des tuniques externes, mais elles amènent très souvent la destruction de l'organe si elles sont négligées. L'influence du traitement spécifique a sur elles une action marquée et décisive.

On trouvera, dans les observations qui vont suivre, des cas où la choroïde, la rétine et le corps vitré étaient affectés, seuls ou simultanément. Dans quelques cas, toutes les couches sont atteintes à la fois; dans d'autres, le processus inflammatoire se limite à une seule. La photophobie fait en général défaut, et les douleurs sont légères. L'examen ophtalmologique est facile, mais quelquefois une iritis survient et les douleurs, l'opacité de la cornée et la photophobie rendent l'examen impraticable.

1. Je me rappelle quelques cas où le diagnostic de rétinite syphilitique fut fait, au moins dix ans avant l'introduction de l'ophtalmoscope.

(Notes de l'auteur.)

Il en est de ces formes d'ophtalmie, comme de l'iritis, elles sont plus souvent un accident secondaire qu'un accident tertiaire. J'essaierai d'établir ce fait, ainsi que quelques autres, par un tableau synoptique à la fin de ce chapitre.

Dans certains cas d'amaurose avec atrophie blanche du nerf optique, on trouve des antécédents syphilitiques, et cependant l'inflammation survient en général longtemps après la période secondaire. On peut alors douter de son origine syphilitique ; et cependant la relation de cause à effet est aussi claire que pour l'iritis syphilitique.

OBS. 1. — Rétinite syphilitique simple, survenue quelques mois après l'accident primitif. — Guérison avec un traitement spécifique prolongé.

Ce sont des notes très imparfaites, sur un cas bien caractérisé.

Georges F., 20 ans, fut admis, le 31 mars 1859, pour une diminution de l'acuité visuelle à gauche. A l'ophtalmoscope, on trouvait la rétine congestionnée, et comme voilée par une gaze mince ; l'iris était normal. Le malade avait contracté un chancre quelque temps auparavant, bientôt suivi d'une éruption et de mal à la gorge. Lors de son entrée, il ne restait plus de trace de l'éruption, mais on voyait encore sur les amygdales des cicatrices d'ulcérations. L'autre œil n'était pas affecté. Je prescrivis trois pilules d'un demi-grain de calomel, et d'un demi-grain d'opium, à prendre tous les jours. Après une semaine de traitement, une salivation légère étant survenue, je ne fis plus prendre qu'une pilule par jour. Dans la suite, comme les progrès étaient lents, j'en ordonnai deux.

Ce traitement mercuriel fut continué avec quelques intermittences jusqu'au commencement de septembre, et vers la fin, le malade ne prenait qu'une pilule tous les deux jours. Lorsqu'il quitta l'hôpital, sa vue était presque normale. Je le vis de nouveau le 2 janvier, la vue était presque aussi bonne à gauche

qu'à droite, l'œil droit cependant était plutôt meilleur. L'examen à l'ophtalmoscope ne montra aucune lésion.

OBS. 2. — Choroïdite syphilitique de l'œil gauche avec nuages dans le corps vitré. — Attaque semblable dans l'œil droit, trois mois auparavant. — Accident primitif datant d'une année.

Mme P., 24 ans, fut admise en février 1860, pour un affaiblissement de l'acuité visuelle, à droite, et « des douleurs horribles dans l'œil gauche ». Il n'y avait ni iritis ni injection oculaire appréciable. On voyait à l'ophtalmoscope des corpuscules flottants dans l'humeur vitreuse, et de nombreuses taches d'exsudat, les unes blanches, les autres légèrement teintées d'un brun sombre, disséminées sur la choroïde. L'ophtalmie datait de trois semaines. Elle avait été contaminée par son mari pendant sa dernière grossesse, et une éruption était survenue peu après. Cela se passait en mars 1859. Elle était de nouveau enceinte de deux mois. Elle avait eu une inflammation de l'œil droit trois mois avant son admission, et elle racontait que les symptômes qu'elle avait éprouvés ressemblaient beaucoup à ceux dont elle souffrait maintenant à gauche. Elle était presque entièrement aveugle, et elle avait recouvré une vue parfaite sous l'influence d'un traitement prescrit par M. Critchett. Je prescrivis les mercuriaux. Malheureusement, mes notes s'arrêtent là.

OBS. 3. — Corps vitré louche dans les deux yeux. — Syphilis primitive et constitutionnelle, quatre mois auparavant.

Mme M., 36 ans, fut admise en juillet 1859. Les deux yeux étaient également affectés. Elle voyait confusément, disait-elle, des mouches et des nuages de fumée devant ses yeux. Elle ne pouvait ni distinguer l'heure, ni lire les plus gros caractères. L'ophtalmie datait de quatre mois environ. L'œil gauche s'était soudainement enflammé, et le droit n'avait pas tardé à être atteint. A l'ophtalmoscope, on voyait les corps vitrés louches et remplis de nuages flottants d'une couleur blanc argenté. La choroïde et la rétine étaient vues difficilement.

Mme M. avait eu neuf enfants, et elle nourrissait le dernier, âgé de 10 mois. On voyait sur ses épaules une éruption syphili-

tique bien caractérisée. Elle racontait que son mari lui avait communiqué la maladie en novembre dernier. Elle paraissait bien portante, mais amaigrie par l'allaitement. Je prescrivis un traitement mercuriel, et je fis sevrer l'enfant. Je ne me souviens pas du résultat.

OBS. 4. — Choroïdite syphilitique double, survenue deux ou trois ans après l'accident primitif. — Lésions atrophiques avancées.

Mme B., 27 ans, Écossaise, entra dans mon service, le 16 mai 1861. Elle était aveugle de l'œil droit, et craignait que l'autre ne fût aussi atteint. Avec l'œil droit, elle ne pouvait distinguer que les gros objets. Sa vue avait commencé à faiblir trois ans auparavant, et l'état actuel existait depuis un an. Elle était mariée depuis sept ans, mais elle n'avait pas d'enfants ; quoique pâle, elle paraissait en bonne santé.

A l'ophtalmoscope, je constatai des lésions atrophiques très avancées dans la choroïde droite. On ne distinguait pas les bords de l'entrée du nerf optique, et on ne pouvait constater sa position qu'en suivant la convergence des vaisseaux de la rétine, qui étaient très petits. On voyait, disséminées çà et là, des plaques irrégulières, mal définies, d'un gris blanchâtre. Nulle part le tissu choroïdal ne faisait absolument défaut. L'humeur vitreuse était claire ; il n'existait pas de synéchies. Les lésions étaient les mêmes à gauche, mais à un degré beaucoup moins avancé. Comme ces lésions étaient manifestement syphilitiques, je posai une question directe. La malade m'apprit, avec quelque répugnance, qu'elle avait contracté la syphilis, de son mari, six mois environ après son mariage. Une éruption était survenue, et elle avait pris du mercure jusqu'à salivation. Depuis lors, elle s'était crue guérie. Elle avait fait deux fausses couches, mais elle n'avait pas d'enfants.

OBS. 5 — Iritis syphilitique chez une personne âgée. — Opacité inflammatoire des cristallins et des corps vitrés.

Mme B., 65 ans, entra pour la première fois dans mon service pour une double iritis aiguë, d'origine syphilitique, en

août 1860. Sa vue faiblissait depuis un mois, mais l'iritis n'était survenue que huit jours auparavant. Elle était remariée depuis cinq mois, et son mari lui avait donné la syphilis. Elle avait eu, à cette époque, une éruption abondante et très caractérisée. Jusqu'à la date de la syphilis, sa vue était restée bonne. Un traitement par les iodures et les mercuriaux avait été suivi, mais quoique l'iritis eût été enrayée, et que l'éruption eût disparu, les yeux ne s'étaient pas améliorés d'une façon satisfaisante. Le 15 novembre, trois mois après le début de l'iritis, l'état des yeux était le suivant : « les deux pupilles se dilataient bien sous l'influence de l'atropine, mais plusieurs synéchies existaient. Sur les deux cristallins se voyaient des stries opaques ; les lésions cependant n'étaient pas suffisantes pour empêcher l'examen des parties profondes. Dans les deux yeux, l'humour vitreuse était louche, et il existait de nombreux nuages flottants. Dans l'œil droit, cet état était plus accusé, et les nuages plus volumineux. On ne pouvait examiner la rétine parce que le corps vitré était louche ». Elle pouvait à peine distinguer les grosses lettres capitales, et on était obligé de la conduire. Je ne pus malheureusement suivre plus longtemps cette malade, je pense que les particularités observées sont, en partie, les conséquences de son âge avancé. Il est rare d'observer des accidents secondaires compliqués d'iritis aiguë chez des malades aussi âgés, et on peut facilement supposer, qu'à cette période de la vie, quand la nutrition de l'organisme est imparfaite, le processus inflammatoire, une fois établi, tend à provoquer des lésions sérieuses. Il faut noter que l'iritis n'est jamais accompagnée d'un exsudat considérable. Le traitement fut aussi énergique que le permettaient l'âge et l'état de la malade. Les mercuriaux furent donnés prudemment, et malgré cela, elle eut plus d'une fois de la salivation.

OBS. 6. — Psoriasis palmaire syphilitique et ulcérations de la langue. — Iritis droite. — Affection du corps vitré et choroïdite de l'autre œil. — Antécédents niés.

Frances S., femme affaiblie, se donnant 53 ans, mais parais-

sant de 10 ans plus âgée, fut admise en octobre 1860. Elle nous assurait que sa vue avait été bonne jusqu'à l'année précédente, tout récemment elle avait constaté un affaiblissement de l'acuité visuelle à droite, et elle était, disait-elle, devenue quelque peu myope, les deux iris avaient perdu leur brillant et étaient gris acier. La pupille gauche se dilatait largement, mais sur la droite se voyaient de nombreuses adhérences. L'iritis était évidemment récente, et il existait un peu d'injection oculaire. Elle racontait que l'attaque avait commencé trois mois auparavant ; les yeux s'étaient injectés, la vue s'était affaiblie, de grandes douleurs à la nuque étaient survenues, qui l'avaient empêché de dormir pendant plusieurs nuits. Puis enfin ses cheveux étaient tombés.

A l'ophtalmoscope, on voyait le globe gauche tellement allongé, qu'on pouvait distinguer le fond de l'œil sans loupe. Un cercle blanchâtre très étendu entourait le disque optique. Le pigment choroïdal était irrégulièrement disséminé en plaques, et un seul nuage flottant se voyait dans l'humeur vitreuse. Le disque optique droit était ovale, et il existait un croissant long et étroit sur son côté temporal. On ne constatait pas d'autres lésions. Voici quel était l'historique de la syphilis. M^{me} S., mariée pendant 28 ans, avait un enfant aujourd'hui âgé de 18 ans. Elle n'avait pas eu d'autre grossesse, ni fait de fausse couche. Elle croyait son mari bien portant, et n'avait jamais eu d'accident primitif. Elle avait cependant un psoriasis palmaire double très caractéristique, et sur sa langue se voyaient des plaques blanches et des fissures, sur la nature desquelles on ne pouvait se tromper. Elle n'avait, disait-elle, ces lésions que depuis quatre ans. • •

Traitement. — A son admission, je prescrivis l'iodure de potassium à la dose de dix grains à prendre deux fois par jour, et un vésicatoire derrière l'oreille droite. L'iritis guérit vite et la vision s'améliora beaucoup. L'iodure continué jusqu'au 3 décembre produisit à tous égards d'excellents résultats. Plusieurs fois elle cessa le traitement, et elle remarqua qu'alors des rechutes se produisaient.

OBS. 7. — Rétinite double, deux ans après l'accident primitif. — Nuages dans l'humeur vitreuse droite. — Vue très imparfaite. — Légère amélioration par le traitement spécifique.

Henri B., 28 ans, fut admis le 1^{er} novembre 1860. Sa vue avait graduellement baissé depuis Noël 1859. Il attribuait cet affaiblissement à ses veilles, il travaillait une partie de la nuit. Il avait commencé par ne pas très bien voir dans l'obscurité, puis sa vue s'était affaiblie peu à peu, de sorte que lors de son entrée à l'hôpital, il ne pouvait pas distinguer les petits caractères. Il avait une douleur sus-orbitaire légère, mais suffisante pour empêcher le sommeil. Il voyait mieux, avec une lumière artificielle vive, mais avec un beau soleil, il ne pouvait distinguer les objets qu'après s'être habitué quelque temps à sa clarté. Trois ans auparavant, il avait eu la syphilis et un bubon suppuré. Quinze jours avant l'apparition du bubon, il avait pris des pilules, et n'avait jamais eu mal à la gorge. Il était débarrassé de ces accidents depuis deux ans et demi et il y avait un an et demi que sa voix était devenue rauque. Lors de son entrée, on voyait sur les amygdales des traces d'ulcération, et au coin droit de la bouche une ulcération syphilitique bien caractérisée. A un examen superficiel les yeux paraissaient normaux, les deux pupilles se dilataient bien sous l'influence de l'atropine. Le malade était pâle, mais paraissait bien portant. La langue était rouge à la pointe et aux bords.

A l'ophtalmoscope, on voyait très indistinctement les bords de l'entrée du nerf optique, ils étaient d'une couleur rosée, laquelle s'étendait sur toute la rétine uniformément congestionnée. On voyait des nuages flottants dans l'humeur vitreuse.

J'ordonnais dix grains d'iodure de potassium à prendre trois fois par jour et un vésicatoire derrière chaque oreille. Il prit l'iodure jusqu'au 3 janvier; je prescrivis alors un grain de calomel, et un demi-grain d'opium à prendre deux fois par jour; ce traitement fut continué toute la semaine. Les gencives s'enflammèrent, et, pendant la salivation, un mieux sensible se manifesta qui dura huit jours; puis survint une rechute.

Le 7 février, le calomel et l'opium furent ordonnés de nouveau, et continués tous les soirs jusqu'au 12 février ; j'ajoutai à la pilule dix grains d'iodure à prendre trois fois par jour.

Le 14 février, je remarquai que depuis son admission sa vue ne s'était que peu améliorée, les ulcérations du coin de la bouche et des lèvres existaient encore ; et sur son front et sa poitrine se voyaient quelques pustules. Il y avait en même temps de la tuméfaction des gencives ; il était pâle et cachectique. Avec l'œil droit, il distinguait les grandes lettres, ce qu'il ne pouvait faire avec le gauche. Le 26 février, il n'y avait pas d'amélioration.

OBS. 8. — Synéchies des deux pupilles, avec une affection extensive de la choroïde dans les deux yeux. — Ophthalmies répétées entre 20 et 25 ans. — Aucun soupçon de syphilis héréditaire.

Décembre 1861. Miss S. B., 25 ans. Colorée et paraissant bien portante. Elle appartenait à une honorable famille, et habitait la campagne avec ses parents qui étaient fermiers. Ni ses dents ni sa physionomie ne présentaient aucune particularité qui pût faire penser à la syphilis héréditaire. Elle paraissait au contraire très bien portante, et avait des traits réguliers. Trois ans auparavant, son œil gauche s'était enflammé pour la première fois. L'année suivante elle avait eu une ophthalmie double. Depuis elle avait eu plusieurs rechutes, la dernière datait de deux mois, et les deux yeux avaient été pris. Plusieurs fois elle avait été soumise à un traitement mercuriel, mais elle déclarait n'avoir jamais eu d'éruptions, ni de maux de gorge. Lors de sa première attaque, sa santé, disait-elle, était loin d'être bonne, elle était faible et dyspeptique, mais elle n'avait eu aucune éruption.

État des yeux. — Des synéchies existaient, et sous l'influence de l'atropine les deux pupilles se dilataient très irrégulièrement. L'examen du fond de l'œil était rendu très difficile par la présence de nubécules sur la pupille. On voyait sur la choroïde de nombreuses taches blanches les unes étaient mal circonscrites, les autres avaient des bords mal définis. Les choroïdes étaient amin-

cies, et on voyait disseminées çà et là de larges plaques de pigment noir. Il n'y avait pas d'injection oculaire. Elle pouvait lire les caractères ordinaires, mais très lentement, et avec beaucoup de difficultés.

Sur ma demande, une consultation eut lieu et le confrère qui examina la malade convint avec moi qu'il n'était pas possible de douter de la nature spécifique de ces altérations. Nous examinâmes la gorge, la bouche et la peau des bras, et nous ne trouvâmes rien qui put corroborer notre diagnostic. Malgré l'absence totale des antécédents, la nature de la maladie, l'iritis, la choroïdite, la symétrie et l'âge auquel avaient commencé ces affections ne me permirent pas de douter un seul instant que j'étais en présence d'une syphilis acquise. Le cas était très important, et très intéressant. Le doute eût été permis, si la choroïdite seule, ou l'iritis seule eût existé.

Pour des raisons faciles à comprendre, je ne posai aucune question directe.

Avril 1862. — Les lésions étant très considérables, on ne pouvait s'attendre à une très grande amélioration. Néanmoins, après un traitement de trois mois à l'iodure de potassium, sa vue s'était manifestement améliorée.

OBS. 9. — Syphilis constitutionnelle. — Inflammation de la rétine et de la membrane hyaloïde d'un seul côté quatre mois après l'accident primitif.

Mary J., 22 ans, mariée, fut admise dans mon service à « Metropolitan free hospital » le 9 avril 1861. Elle venait pour une syphilis constitutionnelle dont elle faisait remonter l'accident primitif à quatre mois. A son entrée, elle présentait les symptômes suivants : plaques condyломateuses sur le dos de la langue, la lèvre inférieure, et le pharynx ; maux de tête et leucorrhée abondante. Je ne découvris que quinze jours plus tard que son oeil était affecté. Je remarquai accidentellement que sa pupille droite était presque deux fois plus dilatée que l'autre, et à l'examen je la trouvai insensible à la lumière. Il n'y avait pas la plus légère congestion externe, et la mydriase était le

seul symptôme qui attira mon attention du côté de l'œil. Je la questionnai ; elle me répondit que depuis deux mois, la vue était trouble de ce côté, et qu'elle avait eu de vives douleurs au front et dans les globes (elle les comparait à des aiguilles qu'on aurait enfoncées dans ses yeux). Les douleurs n'étaient cependant pas assez fortes pour l'empêcher de dormir, et comme elle voyait parfaitement avec l'autre œil, elle n'avait pas cru nécessaire de mentionner les symptômes rapportés ci-dessus. Avec l'œil affecté, elle ne pouvait compter ses doigts ; il n'y avait ni iritis, ni photophobie. Sous l'influence de l'atropine, la pupille se dilatait largement. A l'ophtalmoscope, je découvris les lésions suivantes que je montrai aux personnes qui suivaient ma visite : La rétine congestionnée avait perdu sa transparence, elle paraissait voilée par une gaze. Dans l'humeur vitreuse existait un seul corps flottant, assez volumineux, qui, dans certaines positions, paraissait noir et opaque, et dans d'autres, nuageux et blanchâtre. Le corps vitreux n'était pas louche. Comme d'habitude, la rétine supporta l'examen sans en paraître le moins du monde irritée. Je ne constatai aucune altération morbide dans l'autre œil. Jusqu'au jour où je découvris l'état de l'œil, aucun traitement spécifique n'avait été adopté. Je prescrivis immédiatement les mercuriaux : J'ordonnai une pilule de 1/2 grain de calomel et 1/2 grain d'opium à prendre trois fois par jour, avec une potion de cinq grains d'iodure de potassium. Le 7 mai elle était assez améliorée pour distinguer les lettres capitales, le mercure avait légèrement affecté les gencives et les pilules furent suspendues. Le 28 mai, les pupilles avaient une dimension égale, et étaient également sensibles à la lumière ; avec l'œil affecté, elle pouvait lire les caractères ordinaires, et, sauf la leucorrhée tous les autres symptômes avaient disparu.

OBS. 10. — Rétinite syphilitique simple. — Opacité du corps vitré. — Éruption syphilitique, etc.

M^{me} V., 23 ans, que j'avais soignée quelques années auparavant pour un rétrécissement du col de l'utérus, vint chez moi le 6 oc-

tobre 1861, en me disant qu'elle ne voyait plus de l'œil droit. Elle avait sur les bras, le tronc et le cou une éruption syphilitique bien caractérisée, qui datait de six mois. Avant son apparition, elle avait eu un écoulement, mais elle ignorait si elle avait eu des ulcérations (elle en eut plus tard à la gorge). Elle ne suivait un traitement spécifique que depuis quinze jours. Elle avait beaucoup maigri, et son aspect était franchement celui de la cachexie syphilitique.

Elle racontait que son œil avait commencé par devenir trouble, il lui semblait d'après ses propres expressions « regarder à travers de l'eau sale ». Elle consulta à « ophthalmic hospital », où on ne lui prescrivit aucun traitement spécifique. Au début, elle n'avait pas de douleurs sensibles, mais sa vue devenait de plus en plus trouble. Dix jours auparavant, elle était devenue presque soudainement aveugle de l'œil affecté, et elle avait ressenti une vive douleur intra-oculaire.

6 août. — L'œil droit était légèrement congestionné ; sous l'influence de l'atropine, la pupille se dilatait bien, et il n'y avait pas d'adhérences. L'iris était cependant un peu trouble. Il n'y avait pas de vaisseaux visibles, pas de corps flottants, et on ne pouvait découvrir le disque optique. Le fond de l'autre œil était normal.

En septembre, l'œil fut de nouveau soigneusement examiné à « Moorfields hospital », elle distinguait à peine l'ombre de ses doigts. Le corps vitré tout entier était opaque, et avait l'aspect d'un brouillard gris blanchâtre. On ne voyait ni le disque optique, ni les vaisseaux de la rétine. Malgré les assertions de M^{me} V qui affirmait que de l'autre œil sa vue était bonne, je trouvai à l'examen ophtalmoscopique une large plaque d'exsudat à bords mal circonscrits, entre la choroïde et la rétine, tout près de la tache jaune. Sa surface était d'un jaune grisâtre, ses bords jaunes et frangés, et plusieurs vaisseaux de la rétine la traversaient. Je questionnai de nouveau la malade qui convint enfin que de cet œil la vue était moins bonne que d'habitude. Ainsi elle ne pouvait enfiler son aiguille ; mais comparé à l'œil

gauche, elle trouvait cet état assez satisfaisant pour ne pas juger utile de le faire remarquer.

Huit jours après cet examen, l'œil droit fut atteint d'iritis aiguë, avec douleurs ciliaires très vives. La malade est encore aujourd'hui soignée pour ces accidents. On ne provoqua pas la moindre salivation quoiqu'elle eût absorbé pendant plus d'un mois quatre grains de calomel à doses fractionnées. Les douleurs diminuèrent lentement, mais il est à craindre que la vue ne s'améliore pas.

Obs. 11. — Inflammation syphilitique de la rétine et de la membrane hyaloïde. — Accident primitif, trois mois auparavant. — Guérison par le traitement mercuriel.

M^{me} W., 34 ans, femme d'un voyageur de commerce du Yorkshire, entra dans mon service en mars 1861. Elle était pâle et mal portante. Son œil gauche était seul enflammé. Sur la cornée droite existait une opacité ancienne qui, depuis des années, l'empêchait de bien voir, et empêchait encore un examen ophthalmoscopique. Il y avait à gauche une injection oculaire très prononcée, mais aucune trace d'iritis. Elle se plaignait d'avoir un brouillard devant son œil, et depuis 15 jours elle ressentait une douleur circum orbitaire violente. Jusque avant l'attaque, la vision dans l'œil affecté avait été parfaite. Lors de son entrée, elle ne pouvait pas lire le n° 16 et elle distinguait à peine les lettres capitales. Sous l'influence de l'atropine, la pupille se dilatait largement, et à la partie inférieure existait une seule synéchie. Le corps vitré était brumeux, et on ne voyait distinctement le fond de l'œil qu'avec difficulté. Les bords du disque optique étaient mal circonscrits, grâce à un léger exsudat. Çà et là les troncs des vaisseaux étaient cachés par un exsudat pointillé. L'inflammation de la rétine s'étendait mais irrégulièrement autour du disque optique et enclavait la tache jaune. Ces altérations suggérèrent naturellement le soupçon de syphilis. Après enquête, j'appris qu'elle avait eu trois mois auparavant ce qu'elle appelait savamment « un prurit » suivi d'une éruption et de maux de gorge. Sur ses bras on voyait encore de

nombreuses pustules cuivrées, restes de l'éruption, et sur ses amygdales les traces d'ulcérations récentes. Le médecin qui l'avait soignée avait porté le diagnostic de syphilis, mais la malade n'avait pas pris de mercure.

A ma demande, le mari de M^{me} W vint me voir, mais il nia énergiquement tout antécédent vénérien.

Le traitement consista en saignées locales, en calomel uni à l'opium et en iodure de potassium à hautes doses. La salivation arriva rapidement, et la vue s'améliora d'une façon surprenante. Le 11 avril, 15 jours environ après le début du traitement, elle pouvait avec l'œil affecté lire les plus petits caractères. Les douleurs et l'état brumeux du corps vitré et de la rétine avaient entièrement disparu. Un traitement spécifique à petites doses fut encore continué. Le 16 mai, elle retourna dans le Yorkshire avec une vue presque normale. Il ne restait qu'une légère opacité. Les bords du disque optique étaient nettement circonscrits et dans une grande étendue, la rétine avait recouvré sa transparence normale,

OBS. 12. — Iritis double avec inflammation du corps vitré et de la rétine. — Opacité du corps vitré avec nuages flottants dans l'œil gauche. — Traitement par les iodures. — Corps vitré gauche encore opaque un an après.

L'exemple suivant est précieux à cause du long espace de temps pendant lequel il fut possible d'observer le malade. Il est probable qu'un œil a été irrémisiblement perdu par inflammation du corps vitré.

A.-J. L., 21 ans, pâle, blond, et d'une apparence délicate, fut admis dans mon service le 18 octobre 1860. Il venait pour une iritis subaiguë gauche, et racontait qu'un mois auparavant, il avait eu une ophthalmie à droite. Sous l'influence de l'atropine, la pupille droite se dilatait bien, mais on voyait des adhérences avec une pigmentation abondante. La pupille gauche se dilatait très irrégulièrement, et un exsudat récent avait déterminé plusieurs adhérences. La symétrie des altérations, ainsi que l'âge du malade laissaient peu de doute sur l'origine syphilitique, mais

l'historique était très imparfait. Un an avant il avait eu un écoulement, mais il n'avait présenté aucun symptôme qui rendit nécessaire le traitement mercuriel, et l'écoulement n'avait été suivi d'aucun autre accident secondaire que l'iritis. Pour l'iritis droite, il avait pris du mercure. L'œil gauche avait été enflammé pendant huit jours environ.

Aucune de ces ophthalmies n'avait été accompagnée de douleurs vives. J'ordonnai un collyre à l'atropine, avec un grain de calomel et 1/4 de grain d'opium deux fois par jour.

Le 22 octobre, je notais les particularités suivantes :

« Les deux pupilles sont largement dilatées, sans adhérences visibles à l'œil nu. A l'ophtalmoscope, on voit sur le cristallin droit des plaques de pigment, et dans le corps vitré droit, des nuages opaques flottants. La rétine gauche est brumeuse, et on ne peut voir la droite. » J'ordonnai dix grains d'iodure de potassium à prendre trois fois par jour. Pas de pilules.

25 octobre. Amélioration sensible, pupille bien dilatée.

1^{er} novembre. Vue très améliorée, même traitement.

8 novembre. On peut voir sans difficulté la rétine droite, elle est brumeuse et congestionnée, on ne peut distinguer les bords du disque optique.

15 novembre. Il ne souffre plus, et peut lire avec l'œil gauche, mais pas avec le droit.

A quelques omissions près, il continue régulièrement l'iodure de potassium à hautes doses, du 22 octobre au 3 janvier. Durant le traitement, grande amélioration de la vue et de l'état général.

A cette dernière date, modification du traitement. Potion contenant cinq grains d'iodure de potassium et cinq gouttes de teinture d'iode, continuée jusqu'au 1^{er} avril.

A cette époque, la vision à droite était encore insuffisante, dans le corps vitré encore opaque se voyaient des nuages.

Durant l'été de 1861, il ne suivit pas de traitement; et le 14 octobre, il se présenta de nouveau. L'état de l'œil droit s'était aggravé, il ne voyait presque rien, et c'est à peine s'il pou-

vait apercevoir les ombres. La pupille était claire et se dilatait bien. Il nous dit que depuis un mois son acuité visuelle avait diminué, il n'y avait pas de congestion, et il n'éprouvait qu'une douleur très légère. Avec l'œil gauche, il pouvait lire facilement.

A l'ophtalmoscope, je trouvai le corps vitré gauche si opaque qu'il me fut impossible de voir le disque optique; on distinguait çà et là, comme à travers un brouillard épais, un vaisseau de la rétine. Dans toute l'étendue du corps vitré, existaient de minces filaments de membrane opaque, qui tremblotaient à chaque mouvement du globe. A gauche, la rétine et le corps vitré étaient normaux.

Comme l'opacité du corps vitré à droite persistait depuis un an, avec des rechutes, et malgré le traitement, il était à craindre que l'état du malade ne s'améliorât jamais. Je ferai observer que je comptais surtout sur l'iodure de potassium, la mauvaise santé du malade m'avait fait redouter l'emploi du mercure. Il avait cependant été salivé avant de venir à l'hôpital, et les trois premiers jours de son entrée, le calomel lui avait été administré. Je ne pus constater aucun autre symptôme de syphilis, mais malgré cela, je ne doutai pas un seul instant de l'exactitude de mon diagnostic.

OBS. 13. — Accident primitif suivi d'éruption. — Affaiblissement de la vue trois mois plus tard. — Opacité des corps vitrés.

Thomas R., 36 ans, marin, brun et paraissant bien portant, entra à l'hôpital en avril 1861. Il racontait que sa vue, parfaite jusque-là, avait commencé à faiblir à droite en septembre dernier, et à gauche très peu de temps après. Il n'avait pas eu de douleurs appréciables. Trois mois auparavant, il avait eu un chancre, suivi d'éruption sur les jambes, les cuisses et le scrotum. On fut obligé de le conduire pendant six semaines, et il fut soumis à un traitement mercuriel. Il disait que depuis mars dernier sa vue était aussi mauvaise. A l'ophtalmoscope, on constatait une opacité diffuse des deux corps vitrés. Plusieurs mé-

decins l'examinèrent, et aucun d'eux ne put apercevoir les disques optiques. Il n'existait pas d'exsudation sanguine. Je n'ai pas noté les améliorations qui se produisirent. Il fut naturellement soumis au traitement spécifique, et il faut remarquer qu'il avait pris du mercure lors de l'apparition de l'accident primitif.

Obs. 14. — Syphilis primitive et constitutionnelle. — Diminution de l'acuité visuelle dans un œil trois mois après l'accident primitif. — Rétinite.

M^{me} L..., 23 ans, pâle, fut admise le 27 mai 1861. La vision diminuait à droite depuis 3 mois 1/2 environ. Elle avait la sensation d'une « bourre » qu'elle « essayait d'enlever ». Elle était accouchée un mois avant son admission ; l'enfant qui était gros était mort 10 jours après sa naissance. Cette pauvre femme attribuait sa maladie au chagrin « qui lui avait tourné le sang, et fait venir mal aux parties et des pustules à la peau » cinq mois auparavant. On l'avait soignée et améliorée ; mais la vision dans l'œil gauche était restée défectueuse. On voyait sur les amygdales et le voile du palais des ulcérations superficielles à bords blancs ; sur les amygdales existaient aussi des traces d'ulcérations profondes. A l'ophtalmoscope, on ne pouvait voir qu'une opacité générale du corps vitré et de la choroïde. Je prescrivis dix grains d'iodure de potassium à prendre 3 fois par jour. Le 10 juin elle était améliorée, et pouvait lire les petits caractères ; il n'y avait pas la moindre injection oculaire. Le 17 juillet je supprimai l'iodure de potassium et j'ordonnai à la place une mixture ferrugineuse composée. Le 12 octobre elle se plaignit de voir plus mal que quelques semaines auparavant. Elle voyait les objets placés au-dessous de l'axe, mais ne pouvait voir ceux qui étaient placés au-dessus. Ainsi elle pouvait facilement lire le n° 1 quand elle regardait en bas, mais elle ne lisait pas le n° 20 quand il était tenu au-dessus d'elle. Il existait encore des ulcérations profondes sur le voile du palais. Je prescrivis de nouveau l'iodure de potassium. Le 23 septembre, après le traitement à l'iodure, son état s'était beaucoup amélioré ;

avec les deux yeux elle pouvait lire le n° 4, les iris étaient clairs et brillants, elle avait repris des couleurs.

Obs. 15. — Cécité presque complète à droite depuis 10 ans. — Syphilis constitutionnelle datant de 41 ans, traitée par le mercure et suivie de cécité à droite. — Pas de traces d'iritis. — Œil gauche normal.

Louisa H..., 34 ans, veuve. Onze ans auparavant elle avait eu des ulcérations suivies d'éruption sur tout le corps et on l'avait soumise à un traitement mercuriel, pendant lequel ses yeux s'étaient enflammés. En peu de temps l'œil gauche avait été guéri, et l'inflammation était restée limitée à l'œil droit. Un an après, il était dans l'état que je constatai à son entrée. Elle savait que la perte de cet œil était la conséquence de la « maladie » ; elle l'avoua spontanément. Elle était bien portante et n'avait qu'une acné de la face d'une teinte suspecte. Sa vue n'avait pas varié depuis 10 ans, et avec son œil sain elle pouvait gagner sa vie en faisant de la couture. De l'œil droit elle voyait à peine la main lorsqu'on la faisait passer devant ses yeux. Tout récemment son œil gauche lui avait donné quelques inquiétudes, mais je ne pus y constater aucun symptôme appréciable d'affaiblissement. Elle lisait avec facilité.

Ophthalmoscope. — La pupille droite se dilatait bien sous l'influence de l'atropine et on n'y voyait pas de synéchies. Le fond de l'œil était nuageux, le milieu parfaitement clair. Les vaisseaux qui entraient dans le disque optique étaient presque aussi minces qu'un fil, et les bords du dernier s'enfonçaient dans le fond de l'œil. On ne pouvait apercevoir que çà et là une portion de ses bords. Le disque optique était très pâle. Sur le fond de l'œil s'étendaient des plaques d'un blanc brillant, mal dessinées, et irrégulièrement croisées par des touffes de vaisseaux choroïdaux. On voyait sur la tache jaune des plaques de pigment, et à son pourtour principalement, des plaques de pigment noir dont la forme rappelait celle de petits insectes.

Dans l'autre œil, je n'observai aucune particularité, si ce

n'est que le disque optique avait des bords indistincts. Il n'existait ni taches, ni pigment.

Obs. 16. — Syphilis durant la grossesse. — Syphilis congénitale chez l'enfant. — Choroïdite et rétinite chez la mère.

M^{me} H... et son enfant furent admis par le docteur Hughlings Jackson à « Metropolitan free Hospital ». La mère souffrait de syphilis acquise, et l'enfant de syphilis congénitale. Pendant qu'elle était grosse de cet enfant, elle avait contracté de son mari un accident primitif, bientôt suivi d'une éruption secondaire sur tout le corps. Elle en avait encore les cicatrices. L'enfant comme d'habitude était né bien portant, mais il n'avait pas tardé à avoir des « ulcères » sur la tête. Quand le docteur Jackson le vit à l'âge de 6 mois, il avait des nodosités dans le tissu cellulaire, et des signes évidents de syphilis congénitale.

La mère, 8 jours après son accouchement, avait eu des douleurs occipitales et temporales vives, et plus tard des douleurs oculaires, et des troubles de la vue. On l'avait soignée pour une iritis à « Moorfields ophthalmic hospital » avec des mercuriaux, de l'iodure de potassium et des vésicatoires. Plus tard, elle avait été traitée à « General hospital » pour un affaiblissement général. Les pupilles se dilataient bien sous l'influence de l'atropine, et on voyait sur les cristallins des traces de pigment^t. Le corps vitré et la choroïde étaient brumeux, les bords de l'entrée du nerf optique indistincts, et les vaisseaux petits. Le docteur Bader qui examina les yeux à l'ophthalmoscope porta le diagnostic d'affection syphilitique. On prescrivit les iodures et des pilules de Plummer à la dose de 5 grains, trois fois par jour. Elle fut traitée pendant deux mois seulement, et pendant ce temps, elle eut une amélioration légère.

Obs. 17. — Accident primitif. — Inflammation des couches profondes de l'œil.

Henry W..., 23 ans, fut admis le 10 avril 1860. L'acuité visuelle diminuait dans l'œil gauche depuis six semaines. Un soir en sortant dans la rue, il avait vu comme un cercle lumineux, autour d'un réverbère. Le réverbère était à 40 mètres de lui en-

viron, et à mesure qu'il s'approchait le cercle lumineux diminuait. Le même phénomène se reproduisit pendant huit jours. Il pouvait alors lire assez facilement, mais il voyait trouble. Une quinzaine avant son admission, un soir qu'il lisait, éclairé par une bougie sur laquelle se trouvait un abat-jour, l'abat-jour était tombé, et « la lumière était devenue si éclatante, qu'il avait senti un choc sur l'œil jusque derrière la tête ». Dix jours avant il avait eu une douleur temporale qui s'était irradiée jusqu'à l'occiput, et que la compression avait soulagée. Deux jours avant son admission, il avait eu de l'injection oculaire. Les couches superficielles de l'œil étaient congestionnées, et il se plaignait de douleurs occipitales, intermittentes, qu'il attribuait à la lumière, car dès qu'il faisait nuit elles disparaissaient. Sous l'influence de l'atropine, la pupille se dilatait et devenait ronde. Le 12 avril elle était ovale et conservait avec l'atropine sa forme ovale (de bas en haut). Il n'existait pas d'adhérences, la sclérotique était très congestionnée, et le malade accusait des douleurs temporales. L'historique de la syphilis était le suivant. Un an auparavant il avait eu une blennorrhagie qui avait duré une semaine, et un chancre du gland qui avait duré 5 semaines. Il avait pris des pilules jusqu'au jour où sa bouche était devenue malade. A la même époque une hypertrophie ganglionnaire de l'aîne était survenue. Il n'avait pas eu d'éruption. Le 19 avril je pratiquai l'examen à l'ophtalmoscope, la pupille ayant été préalablement dilatée avec l'atropine. La pupille était nuageuse, il semblait qu'on la voyait à travers un milieu qui n'était pas parfaitement transparent. Dans le corps vitré, il n'existait ni taches, ni corpuscules flottants. Le malade accusait encore des douleurs temporales, et les douleurs occipitales paraissaient siéger près de l'insertion du muscle sterno-cleido-mastoïdien. La douleur temporale accompagnée de battements isochrones au pouls, disait-il, l'avait empêché de dormir pendant deux nuits. Je n'ai aucune note sur le traitement antérieur. A cette date, quatre sangsues furent appliquées, j'ordonnai aussi un collyre à l'atropine, et cinq grains

d'iodure de potassium, 3 fois par jour. Ce traitement fut continué jusqu'au 15 septembre. La pupille était beaucoup plus petite que l'autre, et sous l'influence de l'atropine, elle était toujours ovale. Il avait de temps en temps des douleurs circum-orbitaires. Le 18 janvier il fit observer pour la première fois qu'il voyait dans son œil une tache noire centrale qui grossissait quand il regardait au loin. Cette sensation était probablement due à une altération localisée de la rétine. Je n'ai malheureusement conservé aucune note de l'examen ophtalmoscopique pratiqué à ce moment. Il prit pendant un court espace de temps, des pilules de calomel et d'opium ; sa vue ne s'améliora pas beaucoup ; il avait moins de douleurs.

TABLEAU SYNOPTIQUE, ETC...

Dans le tableau suivant j'ai renfermé les 17 observations ci-dessus relatées, et 8 autres dont je néglige les détails qui n'auraient aucun attrait pour le lecteur.

TABLEAU SYNOPTIQUE DE VINGT-CINQ CAS

NUMÉROS	NOMS, DATE de l'admission, PROFESSION, ÉTAT de la SANTÉ	AGE	HISTORIQUE de l'accident primitif et de SON TRAITEMENT	Intervalle entre l'accident primitif et l'affection des YEUX	AUTRES SYMPTOMES présentés au moment de L'ADMISSION	HISTORIQUE de L'OPHTHALMIE
1	Georges F. 31 mars 1859.	20	A eu un chancre, une éruption et mal à la gorge.	Quelques mois.	Ulcérations sur les amygdales.	La vue dans l'œil gauche baissé depuis une maine ou deux.
2	M ^{me} P... juillet 1860 mariée.	24	Ulcérations suivies d'éruption.	8 mois œil D., 11 mois œil G.	Aucuns. Enceinte.	Son œil droit a souffert 3 mois avant et a guéri. Le gauche a été atteint 3 maines avant l'admission.
3	M ^{me} M... juillet 1859 mariée.	36	Accident primitif suivi d'éruption. Pas de notes concernant le traitement.	4 mois.	Éruption cuirvée sur les épaules, débilitée par l'allaitement.	Le gauche a d'abord été affecté, le droit un peu plus tard, la perte de vue s'est opérée rapidement.
4	M ^{me} B... mai 1861 mariée.	27	Mariée depuis 7 ans, a eu des ulcérations suivies d'éruption 6 mois après. Salivation.	3 ans.	Aucuns. Paraissait en bonne santé lors de l'admission.	Le droit fut affecté le premier, le gauche ne commença à souffrir qu'un peu plus tard.
5	M ^{me} B... août 1860 mariée.	66	Accident primitif, suivi d'éruption et de mal à la gorge; a été traitée par le mercure.	4 mois.	Psoriasis syphilitique et iritis double.	Elle commença dans 2 yeux simultanément.
6	Frances. G 8 oct. 1860 femme cachectique.	53	Nie avoir eu un accident primitif, mariée depuis 28 ans, un enfant vivant âgé de 18 ans, a depuis 4 mois du psoriasis palmaire syphilitique et des ulcérations à la langue.	Inconnu	Psoriasis palmaire et taches syphilitiques sur la langue, 2 d'entre elles très caractéristiques.	La vue faiblissait depuis 1 an. Elle fut admise pour une iritis droite.
7	Henri B... nov. 1860.	28	Accident primitif et bubon suppuré 3 ans avant.	2 ans.	Cachexie, ulcérations aux amygdales et aux coins de la bouche.	La vue faiblissait depuis 11 mois, avec quelques douleurs orbitaires. Pas d'iritis.
8	S. D... fille de fermiers bonne santé apparente.	25	Aucun accident primitif avoué.	Aucuns.	Il y a 3 ans le gauche s'est enflammé, le droit un peu plus tard, et à la même époque le gauche pour la 2 ^{me} fois. Depuis, plusieurs attaques. A été plusieurs fois salivée.

CHOROÏDITE, RETINITE, ETC. — SYPHILITIKES.

ÉTAT DES YEUX au moment de L'ADMISSION	TRAITEMENT et RÉSULTAT	REMARQUES	NUMÉROS
rétine gauche congestionnée et brumeuse. Vue très affaiblie.	Le traitement mercuriel fut continué avec quelques intermittences pendant cinq mois. Il recouvra une vue parfaite.	La maladie n'affecta qu'un œil, cas léger de rétinite.	1
Sur la choroïde gauche on voyait des plaques d'exsudat, et des nubécules dans le corps vitré. Vision imparfaite et douleurs tensives.	L'œil droit se rétablit parfaitement sous l'influence du traitement mercuriel. Aucune note en ce qui concerne l'œil gauche.		2
Nuages blancs flottants dans toutes les parties des deux humeurs vitreuses. Vision très imparfaite, mouches.	Aucune note sur le résultat du traitement.	L'opacité du corps vitré empêcha l'examen de la rétine et de la choroïde.	3
Exsudat dans les deux choroïdes. Réorption. Atrophie. Altérations très graves dans l'œil droit.	Aucun traitement spécifique ne paraît avoir été adopté. La maladie datait de 3 ans quand je la vis.	La maladie paraît avoir été insidieuse et graduelle, mais je doute fort que l'intervalle ait été aussi grand qu'elle le dit.	4
Double iritis avec photophobie intense. Examen ophthalmoscopique quelques semaines plus tard seulement.	On administra le mercure et les iodures, les iritis guérirent, mais les 2 cristallins restèrent en partie opaques, les altérations s'étenaient dans les 2 vitreuses.	La dernière fois que je la vis, cette femme était presque aveugle grâce à l'opacité du corps vitré dans les 2 yeux.	5
Les 2 iris gris d'acier, pupille droite irrégulière, staphylome, atrophie de la choroïde, nuage dans l'humeur vitreuse de l'œil gauche.	Elle fut beaucoup améliorée par un traitement à l'iodure de potassium.	C'est le seul exemple de staphylome que j'ai vu en connexion avec les altérations syphilitiques.	6
Les 2 disques optiques mal définis et congestionnés. Les 2 rétines brumeuses et congestionnées. Nuage dans la vitreuse droite.	Elle fut traitée par le mercure et les iodures et en obtint quelque amélioration. Il y eut des rechutes.	Dans ce cas la maladie s'était déclarée tardivement et avait été longtemps négligée.	7
Les 2 pupilles adhérentes et très irrégulièrement dilatées par l'atropine, nuages dans la pupille, fond de l'œil vu avec difficulté. Nombreuses plaques blanches sur la choroïde mal circonscrites. Pouvaient lire les caractères ordinaires, mais très lentement et avec beaucoup de difficultés.	Elle fut traitée par les iodures et le mercure, et on obtint une amélioration considérable.	Quoique dans ce cas on n'ait pu obtenir aucun renseignement sur l'accident primitif, l'état des choroïdes et la coïncidence de l'iritis, n'ont laissé aucun doute dans mon esprit.	8

NUMÉROS	NOMS, DATE de l'admission PROFESSION ETAT de la SANTÉ	AGE	HISTORIQUE de l'accident primitif et de SON TRAITEMENT ¹	Intervalle entre l'accident primitif et l'affection des YEUX	AUTRES SYMPTÔMES présentes au moment de L'ADMISSION	HISTORIQUE de L'OPHTHALMIE
9	Mary J... 9 avril 1861 mariée.	22	A eu un accident primitif il y a 4 mois.	2 mois.	Condylome, plaques sur le dos de la langue, la lèvre supérieure et le pharynx. Leucorrhée.	Vue trouble à droite, douleur frontale et douleurs lancinantes dans les yeux.
10	M ^{me} V... 6 août 1861	23	A eu une éruption syphilitique 6 mois avant son admission mais ne sait pas si elle a eu ou non des ulcérations.	Douteux	Éruption syphilitique bien caractérisée sur les bras, le tronc et la face, depuis 6 mois.	Elle dit qu'il y a environ 5 mois, la vue dans l'œil droit est devenue trouble, « comme si elle regardait à travers l'écran sale », l'obscurissement augmenta et, il y a 10 jours elle devint presque soudainement aveugle de cet œil, elle eut ensuite de violentes douleurs intenses dans le globe, l'autre œil était un peu affecté elle ne pouvait pas enfiler son aiguille.
11	M ^{me} W... 28 mars 1861 pâle et mal portante.	34	Elle a eu ce qu'elle appelle un « prurit » il y a 3 mois, suivi d'une éruption rouge cuivrée. Le médecin la considéra comme vénérienne. Elle n'a pas été traitée par le mercure et son mari nie tout antécédent syphilitique.	3 mois.	Taches cuivrées sur la peau et traces d'ulcérations récentes des amygdales.	Elle a eu un brouillard devant l'œil droit et de violentes douleurs nocturnes dans les yeux orbitaires intenses. Elle avait une opacité ancienne de la cornée qui depuis des années rendait sa vue défectueuse.
12	A.-J. R... 8 oct. 1860 pâle et délicate.	21	Il y a un an elle a eu un écoulement, mais un traitement mercuriel ne fut pas jugé nécessaire par le médecin. Elle n'a	1 an. depuis l'iritis.	Aucuns.	Il était soigné pour une iritis subaiguë de l'œil gauche. Il avait eu une iritis à droite un mois avant.

ÉTAT DES YEUX au moment de L'ADMISSION	TRAITEMENT et RÉSULTAT	REMARQUES	NUMÉROS
<p>n'y avait ni iritis, ni photophobie. Une pupille était plus dilatée que l'autre; elles se dilataient bien avec l'atropine, et n'étaient le siège d'aucune adhérence. La rétine était congestionnée, sans transparence, on croyait la voir à travers une gaze. Dans l'humeur vitreuse, il y avait un large corps flottant, qui en certains endroits paraissait noir et opaque, et dans d'autres blanchâtre et transparent. Aucune opacité diffuse dans l'humeur vitreuse. Elle ne pouvait pas compter ses doigts avec l'œil affecté.</p>	<p>Aucun traitement spécifique ne fut adopté jusqu'au 23 avril, lorsque le calomel et l'opium furent donnés 3 fois par jour, ainsi que l'iodure de potassium, elle fut améliorée, les autres symptômes disparurent et le 25 mai elle pouvait lire les types ordinaires.</p>		9
<p>Le corps vitré droit était opaque, et avait l'apparence d'un brouillard blanc-gris, on ne pouvait voir ni les vaisseaux de la rétine ni le disque optique. Presque aveugle de cet œil. Dans le gauche on voyait une plaque large et mal circonscrite d'exsudat entre la rétine et la choroïde, très près de la tache jaune. Elle disait qu'elle voyait suffisamment de cet œil.</p>	<p>Le calomel fut prescrit, mais ne produisit que peu d'effet.</p>	<p>Il y eut dans la suite une attaque d'iritis dans l'œil droit. Peu d'espoir d'améliorer la vue de ce côté.</p>	10
<p>La pupille se dilatait largement, mais il y avait une synéchie à sa partie postérieure. Le corps vitré était brumeux, et c'était avec quelque difficulté que le fond de l'œil pouvait être vu distinctement. Les bords des disques optiques étaient mal définis, à cause d'un exsudat. Les troncs des vaisseaux étaient cachés par de très petits points d'exsudat. La surface de la rétine était enflammée irrégulièrement autour du disque optique. Elle ne pouvait pas lire le n° 16.</p>	<p>Saignée locale, calomel, opium et iodure de potassium. Le 11 avril, elle pouvait lire le n° 1 (brillant), le 16 mai elle pouvait voir presque aussi bien que d'habitude. Les bords du disque optique étaient nettement définis, et la rétine avait recouvré toute sa transparence.</p>		11
<p>Le 18 octobre on voyait des adhérences dans les 2 pupilles, le 22 on ne les voyait plus qu'à l'ophthalmoscope, on aurait dit des taches de pigment sur le cristallin. L'humeur vitreuse était brumeuse et</p>	<p>Les premiers jours il prit du calomel et de l'opium, le 22 octobre, 10 grains d'iodure de potassium furent donnés 3 fois par jour, il les prit jusqu'au 3 jan-</p>	<p>Il fut saigné de nouveau le 14 octobre 1861. L'œil droit était encore à peu près dans le même état. Dans le gau-</p>	12

NUMÉROS	NOMS, DATE de l'admission PROFFSSION ETAT de la SANTE	AGE	HISTORIQUE de l'accident primitif et de SON TRAITEMENT	Intervalle entre l'accident primitif et l'affection des YEUX	AUTRES SYMPTÔMES présentés au moment de L'ADMISSION	HISTORIQUE de L'OPHTHALMIE
			eu aucun autre symptôme secon- daire que l'iritis, etc.			
13	Thomas R. marin, avril 1861.	36	10 mois avant il avait eu un chancre qui fut accompagné d'une éruption sur les jambes, les cuisses et le scrotum. Il eut de la salivation.	3 mois.	Aucuns.	6 ou 7 mois avant, la vue commença à faiblir droite, et peu après gauche aussi.
14	Mme L... mariée belle santé 27 mai 1864	23	Elle était accouchée 3 mois avant d'un enfant mort depuis 10 jours. Quoiqu'elle l'ignorât, il est de toute évidence qu'elle avait eu un accident primitif.	Presque 3 mois.	Ulcérations superficielles à bords blancs s'étendant sur les amygdales et le voile du palais. Cicatrices d'ulcérations profondes sur les amygdales.	La vue à droite avait commencé à faiblir depuis 2 mois 1/2 environ. Ça avait commencé par une espèce de « bourre » qu'elle essayait d'enlever.
15	L. H... veuve (?) couturière bien portante.	34	Onze ans avant elle avait eu des ulcérations suivies d'éruption sur tout le corps, et elle avait pris du mercure.	Pendant le traitement pour les premiers symptômes.	Elle me dit spontanément qu'elle savait bien que la perte de son œil était due « à la maladie » mais excepté une acné de la face d'une teinte suspecte, elle paraissait bien portante.	Les yeux commencèrent à souffrir il y a 11 ans pendant le traitement de ces symptômes primitifs, mais après quelques temps l'inflammation se limita au droit, et le gauche guérit complètement 1 an après le droit était dans l'état où il est aujourd'hui.
16	Mme H...	35	Elle a eu un accident primitif pendant qu'elle était grosse d'un enfant âgé maintenant de 6 mois, et	Moins de 9 mois.	Traces d'éruption qu'elle eut après l'accident primitif. Son	1 semaine après la naissance de son enfant (il y a 6 mois), elle eut une iritis qui fut traitée par le mercure et l'iode, etc.

ÉTAT DES YEUX au moment de L'ADMISSION	TRAITEMENT et RÉSULTAT	REMARQUES	NUMÉROS
<p>ne de nuages opaques mou- vants. Dans le gauche, il y avait un état bourbeux de l'humeur vi- reuse, et on y voyait quelques petits nuages. La rétine gauche était brumeuse. La droite ne pou- vait être vue.</p>	<p>vier sa santé et ses for- ces s'améliorèrent, à cette époque 5 grains d'iodure avec de la teinture d'iode furent donnés, il les prit jus- qu'au 1^{er} avril et cessa le traitement. Il n'a pas re- couvré la vue dans l'œil droit.</p>	<p>che, la rétine et le corps vitré étaient redevenus normaux.</p>	
<p>Aide de l'ophtalmoscope on trou- vait le fond d'un brun rouge foncé. Les 2 corps vitrés étaient diffusés étaient opaques nous fûmes plu- sieurs à l'examiner et personne ne put voir dans aucun œil le disque optique.</p>	<p>Les spécifiques furent or- donnés, mais malheureuse- ment il n'y eut pas de notes ultérieures sur l'améliora- tion.</p>	<p>Il faut observer que lors de la maladie primitive il avait eu de la salivation.</p>	13
<p>La vue n'était pas très imparfaite, la pupille se dilatait bien avec l'a- tropine, et on ne voyait rien de particulier, si ce n'est un léger voile brumeux du corps vitré. Il n'y avait pas de douleurs.</p>	<p>Sous l'influence de l'iodure à la dose de 10 grains, la vue s'a- méliora. Le 10 juin, 15 jours après l'admission, il pouvait lire le type n° 1. Le 17 juillet une mixture ferrugineuse fut ordonnée. Elle eut une re- chute et le 12 août, elle ne pouvait pas lire le n° 20 placé au-dessus d'elle, mais elle pouvait lire le n° 1 placé au-dessous d'elle. Avec les spécifiques elle fut amé- liorée.</p>		14
<p>La pupille droite se dilatait bien avec l'atropine, il n'existait pas d'adhérences. Le fond de l'œil était sombre, le milieu était par- faitement clair. Les vaisseaux qui traient dans le disque optique étaient presque aussi minces qu'un fil. Le disque optique était très clair et il y avait plusieurs plaques de pigment près de la tache jaune.</p>	<p>Pas de notes sur le traite- ment.</p>	<p>Elle disait que depuis 10 ans sa vue avait été à peu près dans le même état, et qu'a- vec son œil gauche elle voyait assez pour travailler à son mé- tier de tailleuse, mais que récem- ment ce dernier l'a- vait inquiétée. Je ne pus voir aucune lé- sion apparente. Elle pouvait lire aisé- ment. Le disque op- tique était assez in- distinct.</p>	15
<p>Le choroïde et le corps vitré très brumeux, les bords de l'entrée du disque optique indistincts, et les vais- seaux petits. Le docteur Bader avec les données ophtalmoscopi-</p>	<p>Iodure de potassium et mercure (pilules de Plumer) furent donnés et une légère amé- lioration eut lieu, mais elle ne fut traitée que 2 mois.</p>	<p>La malade était soi- gnée par mon ami le docteur Huggings Jackson à Métropo- litan free Hospital.</p>	16

HUTC

NUMÉROS	NOMS, DATE de l'admission PROFESSION ÉTAT de la SANTÉ	AGE	HISTORIQUE de l'accident primitif et de SON TRAITEMENT	Intervalle entre l'accident primitif et l'affection des YEUX	AUTRES SYMPTÔMES présentés au moment de L'ADMISSION	HISTORIQUE de L'OPHTHALMIE
17	Hy. W... 19 avril 1860	25	qui souffre de syphilis congénitale. Aucune note sur le traitement de la maladie primitive. Gonorrhée et chancre il y a un an. Il prit des pilules jusqu'à ce que sa bouche devint légèrement malade, il eut ensuite un ganglion hypertrophié dans l'aîne. Aucun symptôme secondaire excepté la maladie de l'œil.	11 mois	enfant avait eu des gommes etc. Aucuns.	Le gauche seulement. 6 m. auparavant il avait vu un auréole autour d'un réverbère dans la rue. Depuis 3 jours il avait très mal la tête et ses yeux commençaient à s'enflammer.
18	Mme P... mariée, cachectique.	31	Syphilis il y a 11 ans. A eu depuis 7 enfants syphilitiques.	Nodosités et cachexie extrême.	Il était tout à fait aveugle de l'œil droit depuis plusieurs années.
19	Mme J... mariée bonne santé	25	Eut il y a 5 ans un accident primitif suivi d'une éruption et d'une iritis double. Traitée par le mercure. Guérison parfaite.	5 ans.	Aucuns.	Elle avait eu une vue normale faite presque jusqu'au moment de son admission (15 jours). Lorsque les douleurs elle commença à voir trouble, l'attaqua d'abord et commença à diminuer progressivement.
20	Mary A. W. mariée brune, pâle pas de famille, 24 mars 1862	29	Elle avait contracté la syphilis de son mari 3 ans avant, et avait eu une éruption dans la suite.	Intervalle probable 2 ans.	Aucuns. 3 ans s'étaient passés depuis l'accident primitif.	Ses yeux avaient faibli puis 1 an, mais beaucoup plus depuis les 5 derniers mois.
21	Jesse W. maçon du shropshire, bien	33	Il eut un « mal sec » il y a 4 ans qui fut suivi d'une éruption. Il croyait n'avoir	18 mois	Aucuns. 4 ans se sont écoulés depuis l'accident primitif.	Il remarqua d'abord il y a 2 ans 1/2 de l'obscurité et eut ensuite de la photophobie ces symptômes

ÉTAT DES YEUX au moment de L'ADMISSION	TRAITEMENT et RÉSULTAT	REMARQUES	NUMÉROS
<p>ques seules diagnostiqua la syphilis.</p> <p>Pupilles dilatées sans adhérences, rétine nuageuse, comme si elle était vue à travers un milieu complètement transparent. Pas de traces de plaques, ni de corps flottants dans l'humeur vitrée. Il avait des élancements douloureux dans les yeux et l'occiput. Je n'ai malheureusement pas de note sur sa vue, mais elle n'était pas bonne.</p>	<p>Il prit des iodures et du mercure mais la douleur quoique diminuant quelquefois, était souvent intense. Il ne fut pas beaucoup amélioré.</p>		17
<p>Le corps vitré de l'œil droit était si opaque que je ne pus éclairer le fond. Dans le gauche, le milieu était très clair et les couches profondes normales.</p> <p>Avec l'atropine on voyait dans les 2 pupilles des synéchies. Le milieu était parfaitement clair, mais la rétine était dans les 2 yeux légèrement brumeuse, surtout à droite.</p>	<p>Un traitement spécifique était suivi pour d'autres symptômes, mais pour ce qui regarde l'œil il n'en tira pas un grand bénéfice.</p> <p>L'iodure de potassium à la dose de 4 grains 3 fois par jour fut continué pendant 4 mois, avec une grande amélioration. Elle recouvra une vue parfaite, mais le droit n'était pas aussi bon que l'autre. Lorsque je l'examinais à l'ophtalmoscope en avril, la rétine droite, près du disque optique était encore brumeuse.</p>	<p>Dans ce cas l'intervalle avait été plus grand que de coutume.</p>	18
<p>Les pupilles de dimension normale et bien mobiles, la droite peut-être un peu paresseuse. De larges plaques bordées de pigment se voyaient dans la sclérotique. Dans l'œil gauche une de ces plaques était à côté du disque optique. La désorganisation de la sclérotique était étendue, les plaques étaient grandes et bien définies. Elle ne peut pas maintenant avec le gauche lire sur le tableau les plus grosses lettres. Avec le droit elle peut épeler les lettres capitales.</p> <p>Pupilles de grandeur normale se dilatant bien, pas d'adhérences, les milieux étaient clairs, mais les choroïdes étaient minces et très</p>	<p>Mercuriaux et iodures. Avec ce traitement la vue s'améliora beaucoup.</p> <p>L'iodure de potassium à hautes doses fut prescrit avec le bichlorure de mercure, la maladie était trop avancée</p>	<p>A l'état des yeux je soupçonnais que la maladie avait commencé beaucoup plus tôt que ne le disait la malade.</p> <p>Dans ce cas-là je n'ai jamais douté de la nature réelle de la maladie, l'homme</p>	19
			20
			21

NUMÉROS	NOMS, DATE de l'admission PROFESSION ETAT de la SANTÉ	AGE	HISTORIQUE de l'accident primitif et de SON TRAITEMENT	Intervalle entre l'accident primitif et l'affection des YEUX	AUTRES SYMPTOMES présentés au moment de L'ADMISSION	HISTORIQUE de L'OPHTHALMIE
	portant 17mars1862		jamais pris de mercure. Après que l'éruption eut disparu, il ne présenta aucun autre symptôme que son ophthalmie.			gressèrent régulièrement et lentement pendant 2 ans et il devint presque aveugle. Probablement pas de traitement spécifique.
22	M ^{me} B. santé excellente.	30	Elle avait eu des ulcérations suivies d'éruption il y a 2 ans, elle fut traitée énergiquement par le mercure et les iodures.	Presque 2 ans.	Aucuns. (Presque 2 ans s'étaient écoulés.)	Quelques semaines avant son admission, picotements et douleurs lancinantes dans le globe accompagnés de faiblesse de la vue qui varia à différentes époques.
23	Élisabeth C. cuisinière nov. 1861.	30	Elle n'ait tout antécédent syphilitique, mais elle avait eu jadis des pustules suspectes sur les bras	Douteux	Pustules suspectes sur les bras.	Onze mois avant, son oeil droit devint trouble, pas de douleurs aiguës.
24	Ellen G. couturière forte et florissante.	22	Avait eu un bubon suivi d'éruption 2 ans avant.	20 mois	Aucuns. (2 ans s'étaient écoulés.)	Depuis 3 ou 4 mois elle avait remarqué que sa pupille droite était plus dilatée que la gauche, la vue avait faibli dans les 2 yeux plus spécialement à gauche. Durant les 15 derniers jours, elle avait été incapable de continuer son métier, mais elle pouvait enfile son aiguille.

ÉTAT DES YEUX au moment de L'ADMISSION	TRAITEMENT et RÉSULTAT	REMARQUES	NUMÉROS
atrophées. Dans les 2 yeux étaient de nombreuses plaques, à travers lesquelles on voyait la sclérotique, quelques-unes d'elles étaient mal dessinées, d'autres l'étaient mieux. Le disque optique ne pouvait pas facilement être distingué de la sclérotique qui l'entourait. Nombreux points de pigment en divers endroits.	pour espérer une grande amélioration.	paraissait en bonne santé, et n'avait pas eu de symptômes syphilitiques depuis que l'éruption avait disparu. Il est devenu presque aveugle et cet état sera probablement permanent.	
Les pupilles se dilataient bien, aucune adhérence. Les milieux étaient clairs, mais la rétine, surtout près du nerf optique, était trouble et brumeuse. Les bords du disque optique étaient indistincts. Elle pouvait lire le n° 8, mais avec difficulté.	Iodure de potassium et mercuriaux. 2 mois après elle pouvait voir assez pour lire le n° 4 (mignon) à la distance ordinaire, elle n'avait pas eu de douleurs dans les globes depuis que le traitement était commencé.	Dans ce cas, la malade était légèrement hypermétrope et les symptômes objectifs dont elle se plaignait auraient pu être aisément attribués à cet état. Elle nous avoua avoir eu la syphilis, ce qui nous conduisit à l'examiner à l'ophtalmoscope.	22
Les 2 globes congestionnés, adhérences de l'iris dans les 2 yeux, et iritis chronique. Sous l'influence de l'atropine, les 2 pupilles se dilataient irrégulièrement. Dans l'œil gauche le corps vitré était si opaque que le fond ne pouvait être vu. Dans le droit la rétine était brumeuse; mais la vue était suffisante pour les occupations habituelles.	Le bichlorure de mercure et l'iodure de potassium furent prescrits, ainsi que l'atropine. Elle fut traitée pendant plusieurs mois, mais l'amélioration obtenue ne fut pas très marquée.	Ce cas ressemble quelque peu à l'obs. 9. La maladie était cependant symétrique, et comme elle se compliqua d'une iritis double, je n'eus aucun doute sur le diagnostic.	23
La pupille droite très dilatée et tout à fait immobile. Aucune synéchie dans le droit mais plusieurs dans le gauche. Les 2 rétines très brumeuses, la gauche surtout. Elle voyait bien de l'œil droit, mais pas assez pour lire les petits caractères.	Le traitement spécifique fut adopté, mais je n'ai aucune note sur le résultat.	Dans ce cas la mydriase était un intéressant symptôme, elle se manifesta dans l'œil ou la rétine était moins atteinte.	24

NUMÉROS	NOMS, DATE de l'admission PROFESSION ÉTAT de la SANTÉ	AGE	HISTORIQUE de l'accident primitif et de SON TRAITEMENT	Intervalle entre l'accident primitif et l'affection des YEUX	AUTRES SYMPTOMES présentés au moment de L'ADMISSION	HISTORIQUE de L'OPHTHALMIE
25	Élisabeth G. domestique, bonne santé.	22	Avait eu un accident primitif en janvier de cette année et avait été salivée. N'eut aucun autre symptôme secondai- re que la maladie des yeux.	6 mois.	Aucuns.	Elle se plaignait d'une fai- blesse graduelle de la vue qui durait depuis 2 mois, aucune congestion ni aucune douleur dans les globes.

ÉTAT DES YEUX au moment de L'ADMISSION	TRAITEMENT et RÉSULTAT	REMARQUES	NUMÉROS
<p>Aucune synéchie ne fut visible jusqu'au moment de la dilatation par l'atropine, on en vit alors plusieurs. Les milieux des 2 yeux étaient transparents à l'exception de quelques nuages flottants dans l'humeur vitreuse droite. Dans les 2 choroïdes étaient de nombreuses taches d'exsudat gris blanchâtre. Elle ne pouvait pas lire les grandes lettres capitales.</p>	<p>Calomel 1/2 grain trois fois par jour, et iodure de potassium. Sous l'influence de ce traitement les yeux s'améliorèrent beaucoup.</p>	<p>Il n'existait dans ce cas aucun symptôme qui put aider au diagnostic de syphilis et ce n'est qu'après l'examen des yeux qu'on put le suspecter. Questionnée elle répondit qu'elle avait eu un accident primitif.</p>	25

REMARQUES GÉNÉRALES SUR LES SÉRIES.

Les observations que je viens de citer montrent combien il est important d'avoir une parfaite connaissance clinique de ces formes insidieuses de la maladie. Dans une proportion considérable, le processus inflammatoire a déterminé, dans un œil ou dans les deux yeux, des lésions permanentes qu'on aurait pu enrayer si elles avaient été reconnues de meilleure heure. Il est à noter que quelques malades seulement présentaient à la même époque d'autres symptômes graves de syphilis. Fréquemment l'iritis était accompagnée d'éruption et de maux de gorge qui dénonçaient l'origine de la maladie. Dans la plupart des cas observés, il n'existait aucune manifestation apparente de syphilis, et ce n'est qu'avec un interrogatoire minutieux qu'on pouvait établir le diagnostic. L'importance de l'examen ophtalmoscopique n'est pas à démontrer, chaque fois qu'il existe un affaiblissement de la vue. Dans plusieurs des cas que j'ai observés, le degré d'imperfection n'était pas si considérable, qu'il ne pût être attribué à une autre cause, si la rétinite n'avait pas été démontrée. Dans un cas par exemple le diagnostic « Hypermétropie » avait été porté, et on avait conseillé au malade l'emploi des lunettes. Si le médecin a soin de pratiquer l'examen ophtalmoscopique, il court peu de risques de se tromper sur la nature syphilitique des affections de cette catégorie ; car de même que pour l'iritis syphilitique, quand on a vu ces lésions une fois, elles sont aisément reconnaissables. Si on peut apercevoir des plaques d'exsudat récent dans la choroïde, on doit penser immédiatement à la syphilis, comme on a l'habitude de le faire dans les cas d'iritis. Je ne dis pas que tous les cas d'iritis ou de choroïdite sont dus à la syphilis, mais je suis certain qu'ils le sont dans une très grande proportion.

La coexistence de l'iritis et de l'inflammation des couches profondes de l'œil est exceptionnelle. Il est vrai que la choroïdite, etc. peut se présenter plus fréquemment que nous ne le supposons dans les cas d'iritis aiguë, puisque, la plupart du temps, l'état de la pupille et la

photophobie nous empêchent de faire un examen ophtalmoscopique suffisant, mais il est cependant à peu près certain que cette complication n'existe pas dans la majorité des cas. D'un autre côté, la plupart du temps, l'iritis ne vient pas compliquer la choroïdite. Onze fois sur les vingt-cinq observations citées, il y a eu de l'iritis, mais peu grave en général, quatre fois elle n'a affecté qu'un œil, sept fois elle a été double. Un simple regard jeté sur la colonne 10 du tableau suffira à montrer qu'on retire peu d'avantages cliniques en essayant de classer trop exactement les cas, suivant la couche affectée. Cette assertion faite il y a déjà longtemps par le docteur Jacob est aujourd'hui pleinement démontrée. Nous trouvons en effet l'inflammation rarement limitée à une seule couche. Il est vrai que dans la plupart des cas, la violence de la maladie s'exerce de préférence sur une d'elles, mais il est exceptionnel de la trouver limitée à une seule.

En ce qui touche le pronostic, il faut se guider sur la période et le degré de gravité de la maladie. Si la choroïde, la rétine et le corps vitré sont tous atteints, il n'y aura pas grand espoir d'obtenir une guérison complète. Les opacités du corps vitré sont à mon avis les plus difficiles à résorber. S'il n'existe qu'un état brumeux et une congestion de la rétine, et si les malades n'ont pas été depuis peu soumis à un traitement spécifique, on peut espérer une guérison complète par l'emploi des mercuriaux. On peut, de la même façon, déterminer souvent la résorption des exsudats étendus de la choroïde, mais dans ces cas il est rare que les tissus reviennent à leur état normal. Très souvent aussi les éléments de la rétine ont subi des modifications telles qu'on ne peut espérer le rétablissement parfait de leurs fonctions. La durée de la maladie est cependant le point capital pour se former une opinion sur les résultats à venir probables. Si l'affection est récente on peut annoncer une guérison tout en faisant des réserves. Les obs. 4, 7, 8, et 21 montrent quelle est la terminaison déplorable, à attendre dans le cas où aucun traitement spécifique n'a été employé. Les observations 1, 2, 9, 11, 14, et 19 montrent au contraire les excellents résultats obtenus, lorsqu'on peut l'administrer à temps.

Le traitement que je préfère, consiste en iodure de potassium à hautes doses, et en mercure à petites doses. Si cependant les malades ont été récemment salivés, l'iodure doit être employé seul ; à mon avis, il est utile de commencer avec de fortes doses. Si la maladie est déjà ancienne la meilleure marche à suivre est un long traitement au

bichlorure de mercure combiné à l'iodure de potassium. S'il existe dans le globe ou dans l'orbite des vaisseaux, l'application répétée de sangsues à la tempe, peut donner de bons résultats. Comme dans tous les cas de syphilis constitutionnelle la santé du malade doit être attentivement surveillée. De nombreuses et consciencieuses observations m'ont donné la confiance la plus absolue dans l'emploi des iodures et des mercuriaux, comme traitement des exsudats syphilitiques ; mais je dois avouer cependant que je doute de leur efficacité en tant que préventifs des rechutes à venir, qui dépendent surtout de l'état général du malade.

Il faut noter que c'est surtout durant les accidents secondaires que les syphilitiques constitutionnels sont le plus exposés aux inflammations des couches profondes de l'œil. Dans neuf des cas relatés, l'accident primitif datait de six mois ; dans quatre, de plus de six et moins de douze ; dans quatre de un à deux ans, dans trois de plus de deux ans ; et dans cinq l'insuffisance des renseignements ne permet pas de faire le calcul. Aussi pouvons-nous en conclure d'une façon presque absolue que ces formes d'inflammation syphilitique arrivent rarement plus de deux ans après l'accident primitif. On sait que l'iritis syphilitique, et de nombreuses observations m'ont confirmé le fait, est un des accidents les plus précoces de la syphilis constitutionnelle.

L'âge où ces maladies sont le plus fréquentes, correspond naturellement à celui où la syphilis primitive est le plus souvent contractée. D'après mes observations elles peuvent arriver à tout âge. Dans un cas, la malade avait soixante-cinq ans ; dans seize sur vingt-cinq les malades n'avaient pas dépassé l'âge de trente ans ; dans sept ils avaient entre trente et quarante ; dans deux seulement ils avaient plus de quarante ans. Il est un fait curieux qui n'est peut-être qu'une coïncidence, mais qui mérite d'être signalé, c'est que sept des malades seulement étaient des hommes, et dix-huit des femmes, on aurait pu s'attendre à une proportion inverse, l'iritis syphilitique se rencontre certainement beaucoup plus souvent chez les hommes que chez les femmes.

TABLE DES MATIÈRES

	Pages
Préface de M. le professeur Fournier.....	v
Préface du traducteur.....	ix
Introduction.....	xi

CHAPITRE PREMIER

Iritis aiguë dépendant de la syphilis héréditaire.....	1
Observations.....	2
Sommaire de 23 observations.....	16
Age.....	16
Sexe, œil atteint. — Phénomènes de l'attaque. — Résultats.....	17
Autres symptômes de syphilis présentés en même temps que l'iritis...	18
Temps écoulé entre l'infection des parents et la naissance des enfants.	18
Rareté de cette variété d'iritis. — Diagnostic. — Traitement. — Pro- nostic.....	19
Tableau synoptique de 23 cas d'iritis.....	22

CHAPITRE II

Kératite interstitielle chronique.....	27
Observation de kératite interstitielle dans la syphilis acquise (annota- tion).....	29
Annotations à la kératite interstitielle.....	31
Observations de kératite interstitielle.....	39
Figure 1 montrant les malformations dentaires dans la syphilis hérédi- taire.....	71
Planche 1 montrant les lésions anatomo-pathologiques dans la ké- ratite.....	73
Figure 2, malformations dentaires.....	74
Figure 3, malformations dentaires.....	75
Figure 4, malformations dentaires.....	83
Figure 5, malformations dentaires.....	84
Commentaires généraux et résumé.....	110

	Pages
Deuxième observation de kératite interstitielle dans la syphilis acquise (annotation).....	110
Tableau synoptique de 102 observations de kératite interstitielle.....	112
Age, sexe, état de la santé au moment de l'attaque.....	122
Historique des accidents antérieurs et plus spécialement de ceux sur- venus pendant l'enfance.....	124
Historique de la syphilis des parents.....	125
Évaluation de la viabilité de la famille des malades.....	125
Les malades sont généralement les plus vieux de leur famille.....	126
Phénomènes de l'attaque.....	127
Traitement.....	130
Pronostic.....	131
Diagnostic.....	132
Prophylaxie.....	133

CHAPITRE III

De la choroïdite et de la rétinite dans la syphilis héréditaire.....	134
Observations.....	136

CHAPITRE IV

De la cataracte et de l'inflammation du corps vitré liées à la syphilis héréditaire.....	153
Observations.....	155

CHAPITRE V

De la maladie appelée aquo-capsulite.....	158
Observations.....	160

CHAPITRE VI

De l'Amaurose avec atrophie blanche des nerfs optiques provoquée par la syphilis héréditaire.....	165
Observations.....	166

CHAPITRE VII

De la surdité provoquée par la syphilis héréditaire.....	179
Annotations et observations.....	180
Commentaires généraux.....	197

CHAITRE VIII

	Pages
Des altérations des dépendances de l'œil provoquées par la syphilis héréditaire.....	199
Observations.....	200

CHAPITRE IX

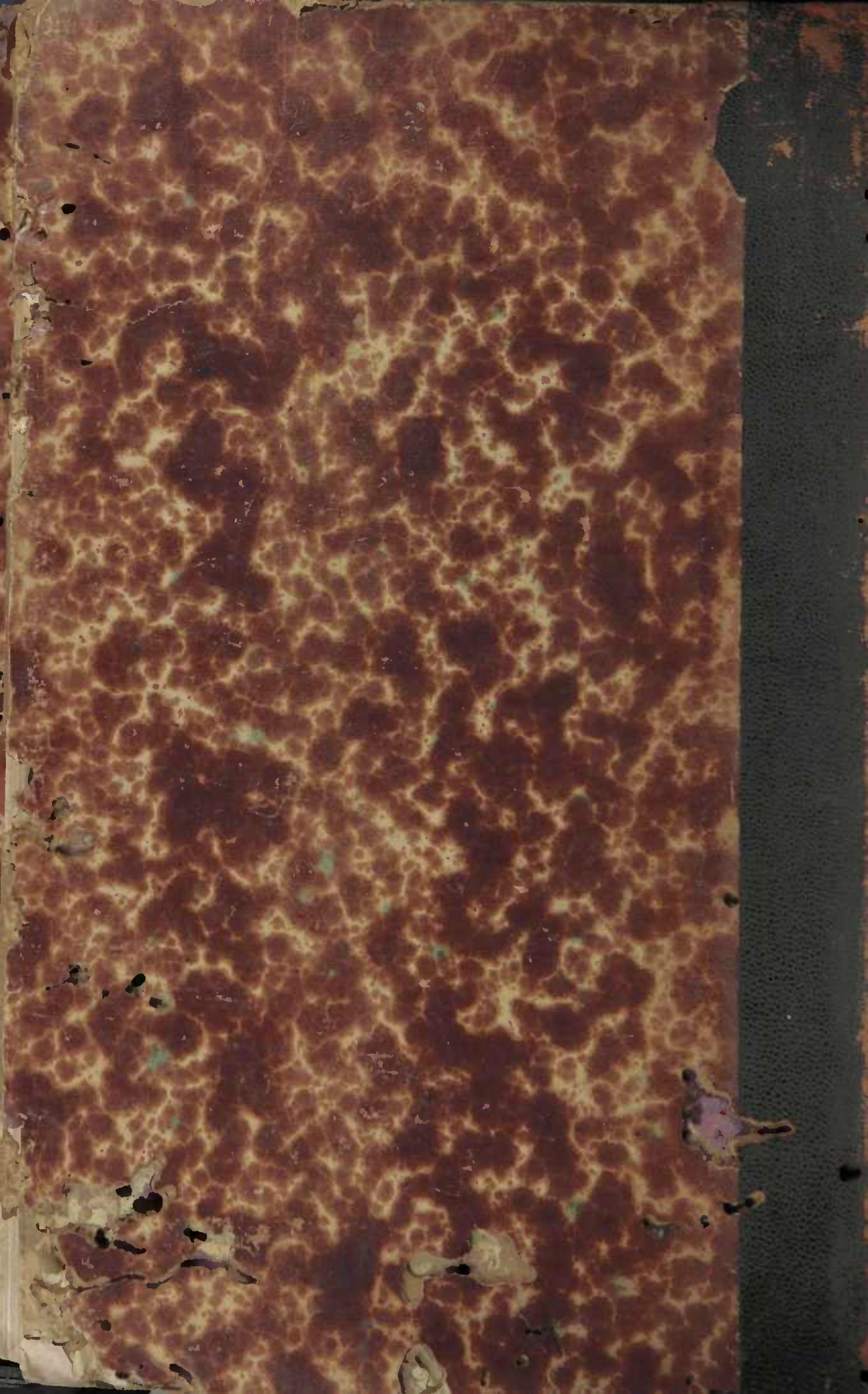
Observations diverses.....	209
----------------------------	-----

CHAPITRE X

Moyens de diagnostiquer la syphilis héréditaire à la période tertiaire.	219
Annotations sur les malformations dentaires dans la syphilis héréditaire.....	221
Aphorismes et commentaires concernant la syphilis constitutionnelle et sa transmission des parents aux enfants.....	229
Annotations.....	244

APPENDICE

De certaines formes d'inflammation des couches les plus profondes de l'œil provoquées par la syphilis acquise.....	248
Observations.....	249
Tableau synoptique.....	267
Remarques générales sur les séries.....	280
Planches.....	282



ORIENTAÇÕES PARA O USO

Esta é uma cópia digital de um documento (ou parte dele) que pertence a um dos acervos que fazem parte da Biblioteca Digital de Obras Raras e Especiais da USP. Trata-se de uma referência a um documento original. Neste sentido, procuramos manter a integridade e a autenticidade da fonte, não realizando alterações no ambiente digital – com exceção de ajustes de cor, contraste e definição.

1. Você apenas deve utilizar esta obra para fins não comerciais. Os livros, textos e imagens que publicamos na Biblioteca Digital de Obras Raras e Especiais da USP são de domínio público, no entanto, é proibido o uso comercial das nossas imagens.

2. Atribuição. Quando utilizar este documento em outro contexto, você deve dar crédito ao autor (ou autores), à Biblioteca Digital de Obras Raras e Especiais da USP e ao acervo original, da forma como aparece na ficha catalográfica (metadados) do repositório digital. Pedimos que você não republique este conteúdo na rede mundial de computadores (internet) sem a nossa expressa autorização.

3. Direitos do autor. No Brasil, os direitos do autor são regulados pela Lei n.º 9.610, de 19 de Fevereiro de 1998. Os direitos do autor estão também respaldados na Convenção de Berna, de 1971. Sabemos das dificuldades existentes para a verificação se uma obra realmente encontra-se em domínio público. Neste sentido, se você acreditar que algum documento publicado na Biblioteca Digital de Obras Raras e Especiais da USP esteja violando direitos autorais de tradução, versão, exibição, reprodução ou quaisquer outros, solicitamos que nos informe imediatamente (dtsibi@usp.br).